



## Reporte de Caso

# Isquemia mesentérica aguda asociada a Covid-19: Serie de casos

## Acute mesenteric ischemia associated with Covid-19: Case series

DOI

Brenda Aurora Dolores Tafur-Hoyos<sup>1\*</sup>

<https://doi.org/10.35434/rcmhnaaa.2022.154.1487>

### RESUMEN

**Introducción:** Los pacientes con Covid-19 pueden presentar complicaciones serias como: tromboembolia pulmonar y la isquemia mesentérica aguda (IMA). Estos eventos trombóticos son más frecuentes en el contexto de la pandemia debido al estado de hiperinflamación e hipercoagulabilidad transitoria con la que cursan los pacientes. **Reporte de casos:** Se describe de casos de Covid-19 que cursaron con IMA en el norte de Perú. Son dos pacientes hombres de 48 y 67 años, con un evolución subaguda cursaban con síntomas respiratorios sin embargo en días posteriores sus cuadros empeoraron cursando con dolor abdominal, niveles elevados de dímero D y alteraciones de la coagulación. Ambos presentaron IMA sin embargo, no se sospechó de dicho diagnóstico sino hasta ser intervenidos quirúrgicamente. Pese a que el segundo paciente uso enoxaparina y se le intervino dentro de las 24 horas su desenlace fue fatal. **Conclusión:** Ante un paciente con Covid-19 y síntomas gastrointestinales atípicos, se debe considerar esta enfermedad en el diagnóstico. Es importante saber reconocerlo tempranamente.

**Palabras Clave:** COVID-19; complicaciones; Isquemia Mesentérica; Diagnóstico Precoz; Trombosis (Fuente: DeCS-BIREME).

### ABSTRACT

**Background:** Patients with Covid-19 may present most serious complications, pulmonary thromboembolism and acute mesenteric ischemia (AMI) have been described. These thrombotic events are now more common in the context of the Covid-19 pandemic, because patients have to state of hyperinflammation and transient hypercoagulability. **Case of Report:** AMI manifestation are abdominal pain and other atypical gastrointestinal symptoms. Patients with severe and critical symptoms of Covid-19, have elevated levels of D-dimer and coagulation disorders. The paper described a fatal outcome of two patients of Covid-19 that presented with mesenteric ischemia. The objective of this report is to emphasize the importance of early recognition of this complication, which has high mortality rates. The first series of Covid-19 cases that attended IMA in northern Peru is described. Two male patients, 48 and 67 years old, with a subacute course presented respiratory symptoms. However in subsequent days, their symptoms worsened presenting, with abdominal pain, high levels of D-dimer, and coagulation disorders. Both presented AMI, however, this diagnosis was not suspected until they were operated. **Conclusion:** The patients with Covid-19 who present atypical gastrointestinal symptoms, this disease should be considered in the diagnosis. It is important to know how to recognize it early.

**Keywords:** COVID-19; Complications; Mesenteric Ischemia; Early Diagnosis, Thrombosis. (Source: DeCS-BIREME).

### FILIACIÓN

1. Hospital Regional Lambayeque, Chiclayo, Lambayeque, Perú.  
a. Médico Cirujano.

### ORCID

1. Brenda Aurora Dolores Tafur-Hoyos / [0000-0002-2733-3417](https://orcid.org/0000-0002-2733-3417)

### CORRESPONDENCIA

Tafur-Hoyos, Brenda Aurora Dolores

### EMAIL

[btafur13@gmail.com](mailto:btafur13@gmail.com)

### CONFLICTOS DE INTERÉS

El autor declara no tener conflicto de interés.

### FINANCIAMIENTO

Autofinanciamiento

### CONTRIBUCIONES DE AUTORÍA


BATH participó en la redacción, diseño y revisión, y aprobó la versión final del artículo.

### REVISIÓN DE PARES

Recibido: 25/04/2022  
Aceptado: 02/11/2022

### COMO CITAR

Tafur-Hoyos BA. Isquemia mesentérica aguda asociada a Covid-19: serie de casos. Rev. Cuerpo Med. HNAAA [Internet]. 15 de febrero de 2023 [citado 22 de abril de 2023];15(4). DOI: [10.35434/rcmhnaaa.2022.154.1487](https://doi.org/10.35434/rcmhnaaa.2022.154.1487).



Esta obra está bajo una Licencia Creative Commons Atribución 4.0 Internacional.  
Versión Impresa: ISSN: 2225-5109  
Versión Electrónica: ISSN: 2227-4731  
Cross Ref. DOI: 10.35434/rcmhnaaa  
OJS: <https://cmhnaaa.org.pe/ojs>

## INTRODUCCIÓN

La pandemia por SARS-CoV-2 ha causado el fallecimiento de 7,91 billones de personas a nivel mundial<sup>(1)</sup>. Los pacientes graves evolucionan con niveles elevados de dímero D y alteraciones de la coagulación por lo que son más propensos a desarrollar eventos tromboembólicos vasculares como la isquemia mesentérica aguda (IMA) y la tromboembolia pulmonar<sup>(2,3)</sup>. Durante la pandemia por Covid-19, se ha observado un incremento en la frecuencia de casos de isquemia mesentérica aguda en todo el mundo<sup>(3,4)</sup>. La cual si se detecta dentro de las 24 horas, la probabilidad de supervivencia es del 50%, pero disminuye al 30% si sobrepasa ese tiempo<sup>(5)</sup>. En los casos operados la infección por Covid actúa como un factor de riesgo independiente y es responsable de una mayor mortalidad<sup>(6)</sup>.

Así que los pacientes infectados por SARS-CoV-2 pueden

presentar presentaciones atípicas como, síntomas gastrointestinales<sup>(7)</sup>. Se presenta a continuación 2 casos de isquemia mesentérica aguda asociada a Covid-19 con desenlace fatal. El objetivo de este artículo es alertar a los profesionales de la salud a considerar esta enfermedad en el diagnóstico diferencial de las complicaciones asociadas a Covid-19, y enfatizar la importancia del diagnóstico precoz y tratamiento oportuno dada su alta tasa de mortalidad.

## REPORTE DE CASOS

Se reporta el caso de dos pacientes varones, de 48 y 67 años respectivamente, que fueron diagnosticados por SARS-CoV-2. Cursaban con síntomas respiratorios sin embargo en días posteriores sus cuadros empeoraron. La descripción detallada de hallazgos clínicos y tratamiento previo al ingreso a emergencia se presenta en la (Tabla 1).

**Tabla 1. Descripción de características clínicas, tratamiento previo al ingreso a emergencia de los pacientes con covid 19.**

Características	Caso 01	Caso 02
Edad (años)	48 años	67 años
Comorbilidades	Niega	Diabetes Mellitus, Hipertensión arterial.
Síntomas respiratorios	15 días antes de su ingreso tos y dificultad respiratoria que empeoró	Dificultad respiratoria que durante 17 días fue empeorando
Diagnóstico de SARS-CoV-2	Por prueba molecular	Por prueba rápida
Tratamiento	Oxígeno domiciliario, dexametasona 6 mg endovenoso cada 24h y meropenem 1gr endovenoso cada 8h durante 7 días. Niega uso de enoxaparina	Enoxaparina 40mg subcutáneo y 3 días con oxígeno domiciliario por 24h. niega uso de antibioticoterapia no brinda mayor información
Motivo de ingreso a emergencia	Distensión dolor abdominal difuso, hipo, y ausencia de deposiciones y flatos desde hace 3 días	Dolor abdominal súbito intenso y difuso que no cedía con analgesia, se acompañaba de náuseas, vómitos, ausencia de deposiciones y distensión abdominal desde hace 32h.
Signos vitales de ingreso.	PA 138/41mmHg, FC 120 lpm, FR 22 rpm, Sat.O2:88%(FiO2 0.28)	PA: 140/91mmHg FC 140 lpm, FR: 30rpm, Sat.O2:97 %( FiO2: 0.90).
Examen físico	Mal estado general, mucosas orales secas. Ap.respiratorio: tórax simétrico, tirajes intercostales, no desbalance toracoabdominal. Ap. Cardiovascular: ruidos cardíacos rítmicos, taquicárdicos, no soplos. Abdomen: distendido, dolor difuso a la palpación superficial y profunda, ruidos hidroaéreos disminuidos, no signo de la oleada, ni circulación colateral. S. Neurológico: despierto, orientado en tiempo, espacio, y persona, ECG 15	Mal estado general, mucosas orales secas. Mal patrón respiratorio Abdomen distendido, doloroso a la palpación superficial, no signos peritoneales. Despierto, orientado en tiempo, espacio, y persona.

En el primer caso el paciente ingreso a emergencias refiriendo un tiempo de enfermedad de 15 días sin mejoría de cuadro respiratorio asimismo refirió haber iniciado tratamiento en casa desde hace 8 días previos a su ingreso con dexametasona 6mg en cada 24h, y desde hace 9 días con

meropenem 1gr ev cada 8h bajo supervisión médica. Niega uso de enoxaparina. Niega automedicación

Se planteó como diagnósticos de ingreso: 1) síndrome doloroso abdominal a descartar obstrucción intestinal, 2)

insuficiencia respiratoria aguda, 3) infección por Covid-19. Se realizó analítica básica (Tabla 2), radiografía y ecografía abdominal. Como tratamiento se indicó: NPO, sonda nasogástrica (SNG) a gravedad, omeprazol 40 mg EV cada 24h, hidratación a 30 gotas por minuto, metoclopramida 10 mg EV, simeticona 30 gotas VO cada 12h, lactulosa 30 ml VO cada 8h, dexametasona 6 mg EV cada 24h, y meropenem 1gr EV cada 8h.

**Evolución:** Seis horas después de su estancia en emergencia, el paciente fue reevaluado, encontrándose funciones vitales estables, pero mayor dificultad respiratoria: politirajes, disociación toracoabdominal. Se evidenció drenaje de residuo bilioso escaso por SNG, y al tacto rectal, ampolla rectal vacua y escasa secreción serohemática. La radiografía de abdomen mostró: dilatación de asas intestinales delgadas con escasos niveles hidroaéreos. (Figura 1). En la ecografía abdominal se reportó asas intestinales delgadas dilatación con contenido líquido y alteración del peristaltismo, líquido libre en moderada cantidad. Por lo que se consideró manejo conservador debido a la sospecha de íleo.

**Tabla 2. Hallazgos laboratoriales solicitados al ingreso en los pacientes con covid-19.**

Variable	Rango referencial	Resultado Ingreso (paciente 01)	Resultado Ingreso (paciente 02)
GLÓBULOS BLANCOS	4500-10000	46820	32670
HEMATOCRITO	36-47%	46,2	42,9
HEMOGLOBINA	12-16 gr/dl	15,3	14,9
VCM	80-96	86,2	89,2
HCM	26-33	28,5	30,9
CHCM	32-36	33,1	34,7
PLAQUETAS	150000-450000	322000	236000
ABASTONADOS	0-5%	1	1
SEGMENTADOS	42-72%	97	97
MONOCITOS	2-8%	1	2
EOSINÓFILOS	0-5%	0	0
BASÓFILOS	0-1%	0	0
LINFOCITOS	20-51%	1	1
DIMERO D	3,4-4,9 g/dl	25,42	>100
TP	<0,2 mg/ml	13	15,4
INR	<0,8 mg/dl	1,24	1,48
UREA	10-50 mg/dl	55	97
CREATININA	0,3-1,1 mg/dl	0,77	2,54

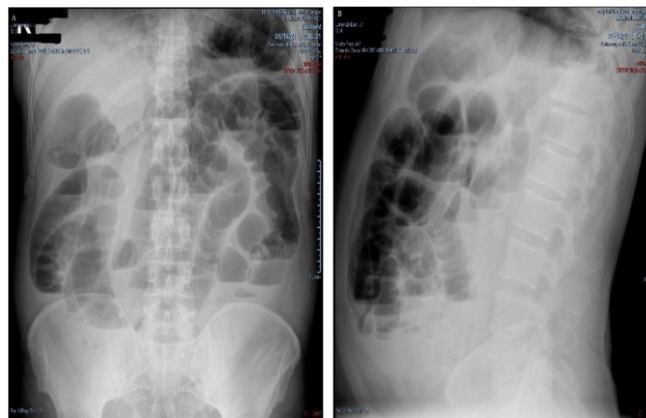
Un día después de su ingreso, la dificultad respiratoria y el dolor abdominal empeoraron, el drenaje bilioso a través de la SNG fue de 1000 ml en 24h, y el flujo urinario fue de 500 ml en 24h. Se realizó tomografía abdomino-pélvica contrastada que mostró trombo intraluminal de 5 mm en sistema venoso porto-mesentérico superior, trombo de 54 mm x 33 mm en bazo, y trombo a nivel del polo inferior del riñón izquierdo, líquido libre en cavidad abdominopélvica, dilatación de asas intestinales delgadas con niveles hidroaéreos (Figura 2).

Posteriormente se le practica laparotomía exploratoria de urgencia, hallándose 400 ml de secreción serohemática en abdomen, varios segmentos de isquemia yeyunal y múltiples segmentos necróticos en ciego y colón ascendente. Se dejó bolsa de Bogotá y el paciente terminó la cirugía con apoyo vasopresor. El diagnóstico postoperatorio fue isquemia mesentérica aguda, ingresó a unidad de cuidados intensivos (UCI) donde permaneció durante 35 días con ventilación mecánica. Fue reintervenido en dos ocasiones a las 48 y 72h en esta última, no se hallaron más asas intestinales isquémicas. Durante su estancia recibió antibioticoterapia de amplio espectro. Al día diecisiete de estancia hospitalaria, el paciente persistía con sepsis aislándose en hemocultivos: *S. maltophilia* y *P. aeruginosa*. Al día 30 de estancia hospitalaria cursó con necrosis distal de ambos miembros inferiores que requirió amputación infra-condílea izquierda y exéresis del primer dedo del pie derecho. Posterior a esta cirugía el paciente falleció.

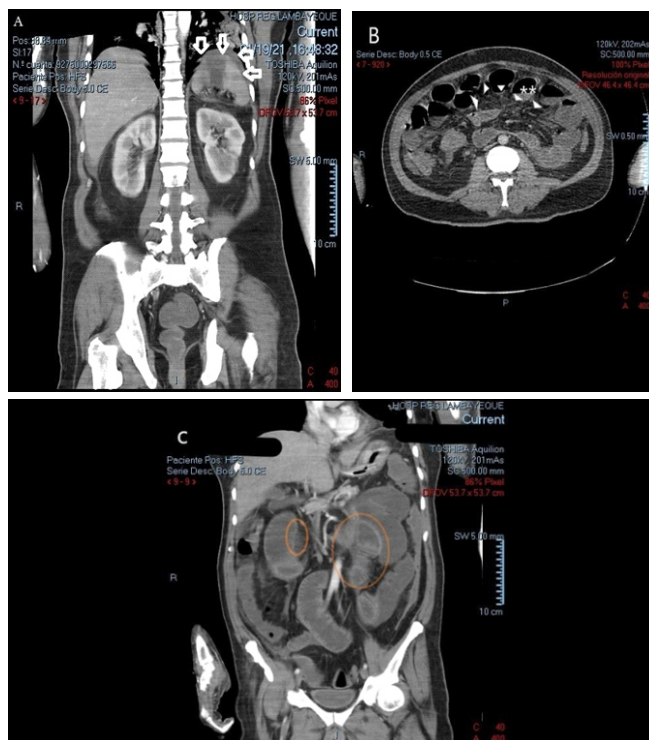
En el segundo caso, el paciente refería aproximadamente un tiempo de enfermedad de 17 días con dificultad respiratoria que fue empeorando, uso enoxaparina 40mg subcutáneo cada 24h por 17 días y 3 días con oxígeno domiciliario se planteó los siguientes diagnósticos: 1) abdomen agudo quirúrgico por obstrucción intestinal, 2) insuficiencia respiratoria aguda por infección por Covid-19, 3) hipertensión arterial, y 4) diabetes mellitus tipo 2.

Se le colocó SNG, y se reportó drenaje de 500 ml de contenido seroso. Ingresó a sala de operaciones para laparotomía exploratoria de urgencia. Durante la cirugía se reportó escasa secreción roja vinosa y lesiones isquémicas que abarcaban todo el colón (Figura 3), realizándose el diagnóstico intraoperatorio de isquemia mesentérica aguda. Durante el intraoperatorio, el paciente presenta parada cardiorrespiratoria y fallece.

En ninguno de los casos se realizó arteriografía, dado que no se cuenta con dicho equipo pese a que el hospital en el fueron atendidos es un III-I.

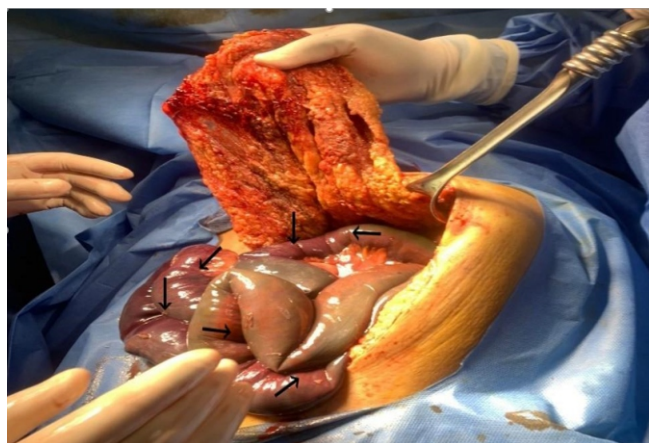


**Figura 1.**  
**Radiografía de abdomen:** a) Proyección Anteroposterior en decúbito supino, se observa dilatación de asas intestinales delgadas b) Proyección decúbito lateral izquierdo se observa escasos niveles hidroaéreos.



**Figura 2.**

Tomografía de abdomen y pelvis con contraste: A) muestra múltiples imágenes hipodensas, algunas de aspecto triangular, compatibles con infartos esplénicos (flecha). B) Estricción de la grasa mesentérica (triángulos) y líquido interesas (asteriscos) C) Engrosamiento de las asas intestinales delgadas con visible atonía isquémica (círculo).



**Figura 3.**

Hallazgo intraoperatorios: se observa necrosis de todos los segmentos del colon, iniciando en el ciego hasta el sigmoides (flechas).

## DISCUSIÓN

La Covid-19 afecta frecuentemente al aparato respiratorio, generando cuadros de neumonía, y síndrome de dificultad respiratoria (SDRA)<sup>(4)</sup>. Sin embargo, también se han observado distintas manifestaciones extrapulmonares, de las cuales el 16% son afecciones gastrointestinales, siendo las más frecuentes la anorexia, diarrea, náuseas, vómitos y dolor abdominal<sup>(7)</sup>. La presencia de manifestaciones digestivas se asocia a mayor carga viral probablemente por, la mayor

cantidad de receptores ECA2, dado que la adherencia a este receptor, permite el ingreso y replicación del virus<sup>(4,8)</sup>.

El diagnóstico de IMA constituye un desafío<sup>(9,10)</sup> debido a sus manifestaciones clínicas inespecíficas por lo que muchas veces se opta por practicar una laparotomía exploratoria<sup>(11,12)</sup>, como ocurrió en nuestros pacientes. Aunque la conducta adecuada es realizar el diagnóstico mediante angiografía por tomografía computarizada (angio-TC) o resonancia magnética (angio-RMN)<sup>(9,11)</sup> lo cual aporta un mejor pronóstico, dado que, los mejores resultados se alcanzan si el paciente llega al quirófano en las primeras 12 horas<sup>(13)</sup>.

Los 2 casos reportados en este estudio cursaron con síntomas atípicos como dispepsia, distensión abdominal, ausencia de deposiciones, dolor abdominal y residuo nasogástrico. Lo cual dificultó el diagnóstico, siendo estas manifestaciones inicialmente atribuidas a otras presunciones diagnósticas más frecuentes -como la obstrucción intestinal-, pasándose por alto la sospecha clínica de isquemia mesentérica aguda (IMA), complicación menos común pero asociada a Covid-19<sup>(4)</sup>, durante la segunda y tercera ola. La IMA afecta más al sexo femenino, hasta en una proporción de 3:1, especialmente después de la quinta década de la vida<sup>(10)</sup> lo cual, contrasta con el presente reporte en el cual los 2 casos fueron varones.

Algunos autores reportan que debería sospecharse IMA ante un paciente que se presenta con dolor periumbilical intenso o “desproporcionado”, vómitos, diarrea sanguinolenta o sangre en las heces, y antecedente previo de embolismo o situaciones clínicas que predispongan a tromboembolia<sup>(12)</sup>. Antes de la pandemia por Covid-19, de todos los pacientes que llegan a un servicio de urgencias con dolor abdominal, solo un 0,5% presentaba IMA<sup>(13)</sup>. En el contexto de la pandemia, la situación ha cambiado, los pacientes con Covid-19 que cursan con dolor abdominal suelen tener cuadros más graves<sup>(4)</sup>, y es que las manifestaciones clínicas digestivas en pacientes covid suelen tener un inicio más insidioso y empeorar con la progresión de la enfermedad<sup>(4,15)</sup>.

Un hallazgo a resaltar, en el primer caso, es que no presentaba hallazgos patológicos en arterias como aneurismas o estenosis, ni malformaciones vasculares que pudieran explicar el evento isquémico intestinal<sup>(11)</sup> en un escenario distinto al Covid-19. Aunque no se realizó un panel para enfermedades autoinmunes es poco probable que la causa haya sido ello. Además, se ha descrito que la infección por SARS-CoV-2 causa un aumento en los niveles del factor Von-Willebrand, daño endotelial, activación y trombosis in situ<sup>(16)</sup>. Por tanto, podría suscitarse no solo complicaciones tromboembólicas sino también coagulopatías como la coagulación intravascular diseminada<sup>(3,17)</sup>. En el segundo caso, el paciente al padecer de diabetes mellitus, es probable que el desequilibrio de la relación proinflamatoria versus antiinflamatoria, pudiera haberse exacerbado por las medidas terapéuticas coadyuvantes (corticoides)<sup>(7)</sup>.

En relación a los marcadores de laboratorio no hay un consenso respecto a cuáles deberían despertar la sospecha clínica de este cuadro, unos reportan trombocitosis y neutrofilia, y también acidosis metabólica<sup>(13,15)</sup>. Sin embargo, otros reportes señalan leucocitosis, y valores elevados de



dímero D, urea y creatinina, como se observó en nuestros pacientes<sup>(9,11)</sup>.

La IMA es una enfermedad con altas tasas de letalidad por lo que el diagnóstico precoz es muy importante<sup>(5,6)</sup>. Asimismo en los últimos años ha surgido nuevas intervenciones terapéuticas con la finalidad de incrementar la supervivencia, tales como la técnicas endovasculares sin embargo éstas requieren los resultados de la angio- TC o angio-RMN<sup>(8)</sup>, recursos que aún no están ampliamente disponibles en la mayoría de centros del mundo<sup>(9,11)</sup>.

No hay un consenso en la literatura al momento sobre los hallazgos clínicos y de laboratorio asociados con eventos tromboticos o isquémicos relacionados con Covid-19. Asimismo, el diagnóstico sigue siendo un reto en la práctica médica debido a sus síntomas inespecíficos y falta de equipamiento, por lo cual se requiere un alto índice de sospecha clínica. Por tanto, ante un paciente con Covid-19 y síntomas gastrointestinales atípicos, debe considerarse el diagnóstico de isquemia mesentérica aguda.

## REFERENCIAS BIBLIOGRÁFICAS

- Hannah Ritchie, Edouard Mathieu, Lucas Rodés-Guirao, Cameron Appel, Charlie Giattino, Esteban Ortiz-Ospina, et al. Coronavirus Pandemic (COVID-19) Deaths [Internet]. England: Our World In Data, Center for Systems Science and Engineering (CSSE) of the University Johns Hopkins; 2020 [Cited on 2023 Dec 20]. Available from: <https://ourworldindata.org/covid-deaths#explore-the-global-data-on-confirmed-covid-19-deaths>
- Huang C, Wang Y, Li X, Ren L, Zhao J, Hu Y, et al. Clinical features of patients infected with 2019 novel coronavirus in Wuhan, China. *Lancet*. 2020; 395(10223): 497-506. doi: 10.1016/S0140-6736(20)30183-5
- Avila J, Long B, Holladay D, Gottlieb M. Thrombotic complications of COVID-19. *Am J Emerg Med*. 2021; 39:213-218. doi: 10.1016/j.ajem.2020.09.065
- Sánchez-Toro V, Vásquez-Tirado G, Meregildo-Rodríguez E, Segura-Plasencia N, Arbaiza-Avalos Y, Serna-Alarcón V. Síntomas gastrointestinales como manifestaciones extrapulmonares en pacientes con COVID-19. Una revisión narrativa. *Revista Del Cuerpo Médico Hospital Nacional Almanzor Aguinaga Asenjo*. 2021;14(3):398-403. doi: 10.35434/rcmhnaaa.2021.143.1283
- Krothapalli N, Jacob J. A Rare Case of Acute Mesenteric Ischemia in the Setting of COVID-19 Infection. *Cureus*. 2021;13(3):e14174. doi: 10.7759/cureus.14174.
- Gupta A, Sharma O, Srikanth K, Mishra R, Tandon A, Rajput D. Review of Mesenteric Ischemia in COVID-19 Patients. *Indian J Surg*. 2022;1-9. doi: 10.1007/s12262-022-03364-w.
- Vélez Páez JL, Mora Coello CL, Álava Muñoz WD, Proaño Constante MJ, Heredia Toledo ME, Aguayo Moscoso SX. Colitis isquémica y neumatosis intestinal en paciente con COVID-19: reporte de caso. *Horiz. Med.* 2021; 21(4): e1305. doi: 10.24265/horizmed.2021.v21n4.11
- Xiao F, Tang M, Zheng X, Liu Y, Li X, Shan H. Evidence for Gastrointestinal Infection of SARS-CoV-2. *Gastroenterology*. 2020;158(6):1831-1833.e3. doi:10.1053/j.gastro.2020.02.055
- Albuquerque dos Santos, I, Ribera W, Alcantara B. Isquemia Mesentérica como consecuencia de infección por COVID-19: 3 relatos de caso 2020 Dec 21;4:1: 1694-1705. DOI: <https://doi.org/10.34119/bjhrv4n1140>
- Freire MAC, Medeiros IA de O, De Araújo EFC, Justo JC, Mesquita IG, De Oliveira LP, et al. Tratamento cirúrgico de isquemia mesentérica por rotação de raiz mesentérica espontânea - Relato de caso. *Rev Eletrônica Acervo Saúde*. 2020;13(1):e1908. doi: 10.25248/reas.e1908.2020
- Macedo VSO, Moreira GB, Albuquerque ACF, Oliveira SCS, Esmeraldo MA, Barbosa FCB. Late mesenteric ischemia after Sars-Cov-2 infection: case report. *J Vasc Bras*. 2021; 20:e20200105. doi: 10.1590/1677-5449.200105
- Del Rio Solá I, Gonzáles - Fajardo J.A, Vaquero Puerta C. Isquemia mesentérica aguda, Diagnóstico y tratamiento. *Angiología*. 2015; 67(2) 133-139. doi: 10.1016/j.angio.2014.05.015
- Piazza G, Morrow DA. Diagnosis, Management, and Pathophysiology of Arterial and Venous Thrombosis in COVID-19. *JAMA*. 2020; 324(24):2548-2549. doi:10.1001/jama.2020.23422
- Tian Y, Rong L, Nian W, He Y. Review article: gastrointestinal features in COVID-19 and the possibility of faecal transmission. *Aliment Pharmacol Ther*. 2020; 51(9):843-851. doi: 10.1111/apt.15731.
- Holshue ML, DeBolt C, Lindquist S, Lofy KH, Wiesman J, Bruce H, et al. First Case of 2019 Novel Coronavirus in the United States. *N Engl J Med*. 2020;382(10):929-936. doi: 10.1056/NEJMoa2001191.
- Magro C, Mulvey JJ, Berlin D, Nuovo G, Salvatore S, Harp J, Baxter-Stoltzfus A, et al. Complement associated microvascular injury and thrombosis in the pathogenesis of severe COVID-19 infection: A report of five cases. *Transl Res*. 2020; 220:1-13. doi: 10.1016/j.trsl.2020.04.007.
- Tang N, Bai H, Chen X, Gong J, Li D, Sun Z. Anticoagulant treatment is associated with decreased mortality in severe coronavirus disease 2019 patients with coagulopathy. *J Thromb Haemost* 2020;18:1094-1099. doi: 10.1111/jth.14817.