



Reporte de Caso

Enfermedad Tromboembólica Venosa Asintomática en un paciente con síndrome de Down: Reporte de un caso y presentación clínica

Asymptomatic Venous Thromboembolic Disease in a patient with Down syndrome: A case report and clinical presentation

DOI

Enrique De-La-Cruz-Chuquilin^{1,a}, Gustavo Vásquez-Tirado^{1,2,a}, Yuri Liberato-Salinas^{1,3,a}

<https://doi.org/10.35434/rcmhnaaa.2021.141.887>

RESUMEN

Introducción: Los trastornos vasculares son frecuentes en el Síndrome de Down (SD); sin embargo, no está claro si dichos pacientes tienen un mayor riesgo de eventos tromboembólicos venosos, lo que hace una asociación poco frecuente. **Caso clínico:** Se reporta el caso de una paciente del sexo femenino, adulto joven, de 27 años con SD que presentó un émbolo central de gran dimensión en la arteria pulmonar y su rama lobular media del lado derecho; asimismo, un trombo en la arteria femoral que taponaba casi completamente su diámetro, cuya presentación es asintomática; siendo diagnosticados por Angiotomografía y ecografía doppler correspondientemente. Se suministró como tratamiento Enoxaparina y Warfarina, teniendo una evolución favorable. **Conclusión:** Se debe prestar mucha atención a la correlación entre enfermedad tromboembólica venosa y síndrome de Down, y ampliar esfuerzo en su prevención, detección y tratamiento.

Palabras Clave: Tromboembolia pulmonar; Trombosis de Vena Profunda; síndrome de Down; Klebsiella oxytoca; adulto joven (Fuente: DeCS-BIREME).

ABSTRACT

Introduction: Vascular disorders are frequent in Down Syndrome (SD); however, it is unclear whether such patients are at increased risk for venous thromboembolic events, making this association rare. **Clinical case:** We report the case of a 27-year-old female patient with DS who presented a large central embolus in the pulmonary artery and its middle lobular branch on the right side; likewise, a thrombus in the femoral artery that almost completely blocked its diameter, whose presentation is asymptomatic; being diagnosed by CT Angiography and Doppler ultrasound accordingly. Enoxaparin and Warfarin were given as treatment, having a favorable evolution. **Conclusion:** Much attention should be paid to the correlation between venous thromboembolic disease and Down syndrome, and a wide effort should be made in its prevention, detection and treatment.

Keywords: Pulmonary Embolism; Venous Thrombosis; Down syndrome; Klebsiella oxytoca; young adult. (Source: DeCS-BIREME).

FILIACIÓN

1. Facultad de Medicina, Universidad Privada Antenor Orrego, La Libertad, Perú.
2. Departamento de Medicina Interna, Hospital Regional Docente de Trujillo, La Libertad, Perú.
3. Departamento de Neumología, Hospital Belén de Trujillo, La Libertad, Perú.
a. Médico Cirujano.

ORCID

1. Enrique De-La-Cruz-Chuquilin
2. Gustavo Vásquez-Tirado
[0000-0002-2109-6430](https://orcid.org/0000-0002-2109-6430)
3. Yuri Liberato-Salinas
[0000-0002-8357-7977](https://orcid.org/0000-0002-8357-7977)

CORRESPONDENCIA

De La Cruz Chuquilin Enrique

EMAIL

foncho_cruch@hotmail.com

CONFLICTOS DE INTERÉS

Los autores niegan conflictos de interés.

FINANCIAMIENTO

Autofinanciamiento.

REVISIÓN DE PARES

Recibido: 17/01/2021

Aceptado: 15/03/2021

COMO CITAR

De-La-Cruz-Chuquilin, E., Vásquez-Tirado, G., & Liberato-Salinas, Y. Enfermedad Tromboembólica Venosa Asintomática en un paciente con síndrome de Down: Reporte de un caso y presentación clínica. Revista Del Cuerpo Médico Del HNAAA, 2021, 14(1), 75 - 79. <https://doi.org/10.35434/rcmhnaaa.2021.141.887>.



Esta obra está bajo una Licencia Creative Commons Atribución 4.0 Internacional.
Versión Impresa: ISSN: 2225-5109
Versión Electrónica: ISSN: 2227-4731
Cross Ref. DOI: 10.35434/rcmhnaaa
OJS: <https://cmhnaaa.org.pe/ojs>

INTRODUCCIÓN

La Enfermedad Tromboembólica Venosa (ETV) es considerada una patología de alta morbimortalidad, debido a que el 70% al 90% de personas que presentan esta patología fallece durante las primeras horas al evento; además, es la tercera causa de muerte cardiovascular, después del infarto de miocardio y el accidente cerebrovascular, presentándose en un diverso espectro de pacientes. Comprende la Trombosis Venosa Profunda (TVP) y el Tromboembolismo Pulmonar (TEP)^(1,2,3). La TEP se define como la obstrucción o el enclavamiento en las arterias pulmonares de un trombo desprendido de alguna zona del territorio venoso, en la mayoría de las ocasiones (90 - 95 %) se trata de una trombosis venosa profunda de miembros inferiores⁽²⁾. Es una urgencia cardiovascular, teniendo una incidencia por año de 70/100 000 habitantes, cuya frecuencia se incrementa en personas añosas y en presencia de múltiples comorbilidades. Generalmente los casos se manifiestan con clínica poco específica, no obstante, puede presentarse sin manifestaciones clínicas, en acontecimientos de mayor efecto trombótico, generando dificultad diagnóstica^(4,5).

El síndrome de Down (SD) es el trastorno genético más común y la razón primordial de discapacidad intelectual en el mundo. La Organización Mundial de la Salud estima una prevalencia mundial de 1 en cada 1 000 nacimientos vivos. En la mayoría de los casos es inducido por la presencia de todo o parte de una tercera copia del cromosoma 21. Comprende un múltiple grupo de patologías que implican casi todos los órganos y sistemas⁽⁶⁾. Si bien, los trastornos vasculares son habituales en el SD, no está claro si dichos pacientes tienen un mayor riesgo de eventos tromboembólicos venosos. Kurokami T. et al (2018), señala que las características del SD incluidos los problemas físicos y de comportamiento pueden causar ETV, indicando que pocos estudios han examinado esta relación⁽⁷⁾. Además, Girolami A et al (2020), refiere que el SD se halla circunstancialmente asociado con afecciones protrombóticas, como la variante del factor V de la coagulación (factor V de Leiden), deficiencia de metilentetrahidrofolato reductasa, defecto del factor VII (FVII Padua); para los cuales no hay información disponible, demostrando que la relación entre trastornos de la coagulación y SD es sorprendentemente rara⁽⁸⁾. Pocos estudios han examinado la relación entre SD y la incidencia de ETV. Se presenta el caso de una paciente del sexo femenino, adulto joven con SD que fue diagnosticada con neumonía adquirida en la comunidad (NAC) y Enfermedad Tromboembólica venosa asintomática.

REPORTE DE CASO

Presentamos el caso de una paciente del sexo femenino, adulto joven, de 27 años con SD, natural de Virú-Trujillo, sin comorbilidades asociadas ni uso de medicamentos, sin antecedentes patológicos, familiares y Gineco-obstétricos de importancia; que presentó cuadro de resfriado común, tos con expectoración blanquecina y sensación de elevación térmica, la cual no fue cuantificada. Después de seis días, la clínica se exacerbó, asociándose disnea, por lo que es admitida en la emergencia del Hospital Belén de Trujillo. Al examen físico de ingreso se encontraba en regulares condiciones generales, con tensión arterial de 102/64 mmHg, frecuencia cardíaca de

88 lpm, frecuencia respiratoria de 32 rpm, temperatura axilar de 37 °C y saturación de oxígeno al 86% con fracción inspiratoria de oxígeno de 0,21. La paciente mide 151 cm y pesaba 54 kg, lo que arrojó un índice de masa corporal de 23,3 kg/m²; se hallaba despierta, tenía discapacidad intelectual moderada, dependiente de familiar con supervisión continua, con piel y mucosas pálidas; en la auscultación de tórax se identificó murmullo vesicular disminuido en los 2/3 inferiores del pulmón izquierdo y crépitos difusos bilaterales; extremidades inferiores simétricas, de tamaño proporcional al cuerpo, de color uniforme con el resto del cuerpo, normotérmicas al tacto, sin presencia de edema. La exploración física de los demás aparatos y sistemas fue de características normales.

Se realizaron los siguientes exámenes de laboratorio, presentando: Hemograma: Leucocitos 8160/mm³, Hemoglobina: 9,9 g/dl, Hematocrito: 29,7%, Volumen corpuscular medio: 82,2 fl, Hemoglobina corpuscular media: 27,4 pg, Concentración de hemoglobina corpuscular media: 33,3 g/dl. Gasometría en sangre arterial: FiO₂ 0,32, ph: 7,40, Presión parcial de O₂: 57,8 mmHg, Presión parcial de CO₂: 26,8 mmHg, Bicarbonato: 17 mEq/L, índice PaO₂/FiO₂: 180,6, Gradiente alveolo-arterial de O₂: 136,8 mmHg, Potasio: 3,3 mEq/l, Sodio: 134 mEq/l, Lactato: 1 mmol/l. Perfil de coagulación: Tiempo de protrombina: 14,2 seg, INR: 1,25, Tiempo parcial de tromboplastina activada: 36,6 seg. Lactato deshidrogenasa: 620 u/L. Glucosa: 96 mg/dl, Urea: 14 mg/dl, Creatinina: 0,74 mg/dl. Perfil tiroideo: TSH: 1,30 μU/mL, T₄L: 1,42 ng/dl, T₃: 1,26 ng/ml. Cultivo de esputo para bacterias se detectó la presencia de *Klebsiella oxytoca* (*K. oxytoca*).

En la radiografía de tórax posterior-anterior se evidenció: condensación en los 2/3 inferiores y opacificación de seno costofrénico del pulmón izquierdo (Figura 1).

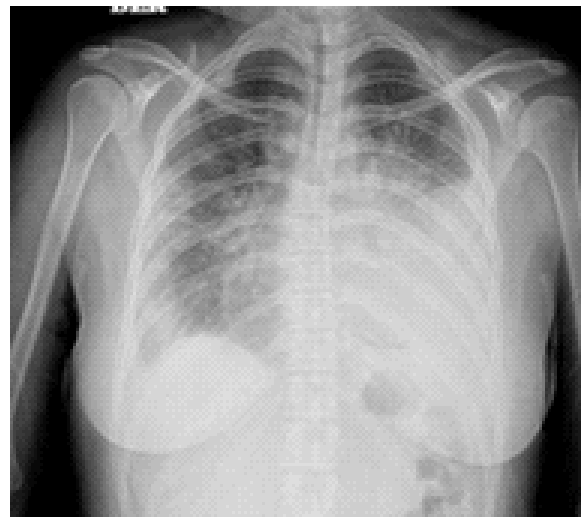

Figura 1.

Radiografía postero-anterior de tórax: Imagen de condensación en los 2/3 inferiores del pulmón izquierdo y velamiento de su seno costofrénico.

La paciente es diagnosticada con: Insuficiencia Respiratoria Aguda, NAC causada por *K. oxytoca* y Síndrome de Interposición Líquida en hemitórax izquierdo, siendo hospitalizada en el servicio de neumología, iniciando

tratamiento antibiótico por vía endovenosa con: Cefepime (cefalosporina de cuarta generación) a dosis de 2 g cada ocho horas y Ciprofloxacino (quinolona de segunda generación) a dosis de 200 mg cada doce horas; además; hidratación con solución salina fisiológica a 30 gotas por minuto, oxigenoterapia con Macarilla de Venturi, Omeprazol (inhibidor de bomba de protones) a dosis de 40 mg por vía endovenosa cada veinticuatro horas y Metamizol (analgésico y antipirético) a dosis de 1 g por vía endovenosa condicional a temperatura mayor a 38 °C.

Al noveno día de hospitalización, la paciente presenta una evolución clínica estacionaria, persistiendo síntomas iniciales y requerimiento de oxígeno, que impedía movilización, de igual forma, al examen físico no presentó signos clínicos de TVP; por tal razón, para complementar estudio se le solicita la prueba del Dímero D obteniendo un resultado de 2,90 ug/ml y posterior a ello se le realiza una Tomografía computarizada de tórax, que muestra una imagen sugestiva de émbolo central de gran dimensión en la arteria pulmonar y su rama lobular media del lado derecho; lo cual se confirma por medio de una Angiotomografía donde se evidencia defecto de llenado en bifurcación de la rama derecha; asimismo, focos de condensación pulmonar bilaterales a nivel de bases y vértice hiliar derecho, dando como conclusión: Tromboembolia pulmonar y neumonía basal bilateral (Figura 2AY 2B).

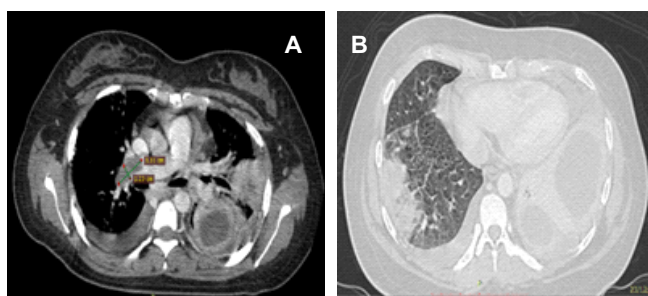


Figura 2.

Tomografía de tórax: Tromboembolia pulmonar, embolo (3,11x1.23 cm). en arteria pulmonar y su rama lobular media (A). Condensación pulmonar bilateral a nivel de bases y vértice hiliar derecho (B).

Resultados de estudios complementarios: Ecografía doppler de miembros inferiores, reveló: dilatación del diámetro de la vena femoral derecha, con ecos internos mixtos en lumen movable, fluctuante en luz, parcialmente compresible y con flujo doppler excéntrico; vena poplítea derecha con presencia de flujo doppler y compresible completamente; venas de miembro inferior izquierdo (femoral y poplítea) compresibles totalmente y con presencia de flujo doppler. Concluyendo en TVP de vena femoral común y superficial derecha. Por otra parte, el Electrocardiograma no mostró alteración y la Ecocardiografía evidenció un corazón estructural y funcionalmente normal. Ante la TEP y TVP, se consideró la posibilidad de trombofilia hereditaria y se evaluó a la paciente con un perfil de trombofilia compuesto por proteína C, proteína S, antitrombina III y anticuerpo antifosfolípido, todos estaban dentro de los límites normales; también, se le solicitó Anticuerpos antinucleares con resultado negativo. En base a lo descrito, se inició tratamiento anticoagulante con

heparina de bajo peso molecular tipo Enoxaparina a dosis de 40 mg por vía subcutánea cada 12 horas y warfarina a dosis de 5 mg por vía oral cada veinticuatro horas. Paciente evolucionó favorablemente, con disminución progresiva de requerimientos de oxígeno, mostrándose asintomática y hemodinámicamente estable; presentando únicamente pasaje de murmullo vesicular disminuido a nivel basal de pulmón izquierdo, con radiografía de tórax control al día dieciocho de hospitalización (Figura N° 3) e INR en rango terapéutico (INR: 2,44). Se decidió dar alta médica, indicando continuar con tratamiento antibiótico vía oral y warfarina en casa (se verificó que paciente cuenta con supervisión continua y que tratamiento estaría bajo control de familiar); así como seguimiento por consultorio externo de neumología para control de Tiempo de protrombina e INR.

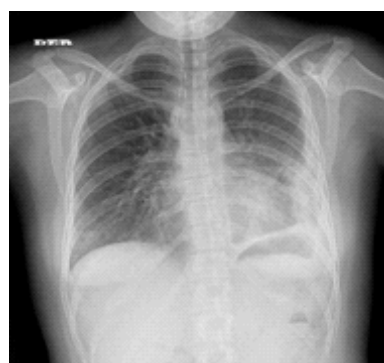


Figura 3.

Radiografía control de tórax al día dieciocho de hospitalización: imagen con disminución de condensación en campo pulmonar izquierdo.

DISCUSIÓN

La ETV hoy en día sigue manteniendo una incidencia variable y una alta morbimortalidad a causa de la variada forma de presentarse clínicamente; puede afectar a todo individuo que muestre factores de riesgo. Actualmente se considera que la ETV es una consecuencia de la interacción entre los factores de riesgo relacionados con el paciente (generalmente permanentes) y su contexto (generalmente temporales) (Tabla 1)^(1,3,4). No obstante, hasta 20% de pacientes con TEP, no tiene factores de riesgo identificables (idiopática)⁽⁹⁾.

Por tanto, ante la sospecha de TEP, se deben examinar los factores de riesgo y los componentes clínicos; su acoplamiento permite establecer una probabilidad clínica, es así que se emplea el Puntaje de Wells, el cual es el más utilizado, en donde se divide a los pacientes en dos grupos de probabilidad: baja o alta (Tabla 2), normando el proceder diagnóstico a tomar, mediante el uso de exámenes de laboratorio e imagen. Hecho el diagnóstico de TEP, se estratifica el riesgo, para lo cual se utiliza la escala PESI (Pulmonary Embolism Severity Index), altamente validada, dividiendo a los pacientes en 5 grupos de riesgo (Tabla 3); contemplando el peligro de muerte, descomposición hemodinámica y sangrado mayor^(3,4).

De lo antes mencionado, se puede inferir que el diagnóstico de TEP es difícil⁽⁴⁾, y gran parte de la orientación hacia él se da por la correspondencia entre variables asociadas al historial patológico del paciente; en el presente caso, la paciente

presentaba como factores de riesgo: infección respiratoria (específicamente neumonía)⁽⁴⁾ complicada con sepsis (la cual aumenta la incidencia de ETV en aproximadamente de 3 a 10 veces más)⁽¹⁰⁾, inmovilización y reposo en cama mayor a 3 días, los cuales no son los desencadenantes habituales para su desarrollo; además, se señala en un consenso que el sexo masculino y la edad mayor de 80 años son los dos factores más importantes para su presentación, en el caso, no los cumple la paciente⁽⁴⁾. Asimismo, debido a su comorbilidad genética y poca frecuencia de asociación con ETV⁽⁷⁾, su presentación clínica relacionada con patología neumónica concomitante que se superpone, se presentó demora para establecer el diagnóstico definitivo.

Si bien, se ha mencionado que los pacientes con SD presentan trastornos vasculares, incluidas afecciones protrombóticas, su asociación con ETV es rara⁽⁷⁾. Se ha documentado que en los pacientes adultos jóvenes la aparición de TEP es infrecuente⁽¹⁰⁾, del mismo modo hay escasos informes previos de TEP en pacientes con SD. En nuestra paciente consideramos que el desarrollo de ETV tuvo como factor de riesgo principal la neumonía causada por *K. oxytoca* complicada con sepsis. Se sabe que la cascada de inflamación desencadenada por la infección aguda, causa disfunción endotelial, un estado de hipercoagulabilidad transitoria, caracterizada por presentar: trombocitosis, niveles plasmáticos elevados de fibrinógeno, factor VIII e inhibidor del plasminógeno 1, asociados con niveles reducidos de antitrombina III y proteína C, y estasis del flujo sanguíneo debido a inmovilidad causada por compromiso respiratorio⁽¹⁰⁻¹⁴⁾, que conllevó a la aparición repentina de trombosis profunda del miembro inferior derecho con tromboembolismo pulmonar. Además, como se informó en un estudio los pacientes con SD presentan debilidad en la fuerza del músculo extensor de la rodilla, debido a la falta de desarrollo fisiológico de la fuerza muscular característica de estos pacientes; debido a lo cual, tendrían mayor riesgo de estasis venosa en las extremidades inferiores, en comparación con personas sin SD^(6,7). Por lo tanto, especulamos que el SD en adultos jóvenes es un factor de riesgo para el desarrollo de dicha patología; de hecho, en un estudio anterior se reportó el caso de un adolescente con SD quien desarrolló Trombosis venosa cerebral sin presencia alguna de factores de riesgo para trombosis⁽¹⁵⁾. Adicionalmente se descartó la posibilidad de trombofilia hereditaria y enfermedades autoinmunitarias como posibles causas de ETV en esta paciente.

Como se menciona, esta patología generalmente es asintomática debido a que la mayoría de émbolos pulmonares son pequeños⁽¹⁶⁾; sin embargo, en el caso la paciente presenta un émbolo central de gran dimensión en la arteria pulmonar y su rama lobular media del lado derecho, que de acuerdo a su correlación clínica, debería generar síntomas marcados, por ejemplo, dolor anginoso de pecho intenso secundario a isquemia de ventrículo derecho; signos clínicos de hipoperfusión tisular, shock manifiesto con hipotensión sostenida e incluso paro cardiorrespiratorio⁽⁴⁾. Contrariamente, la paciente no presentó dichas manifestaciones, por lo que se presenta un caso atípico. Una revisión sistemática y un metanálisis estimaron que la prevalencia general de esta afección es del 2,6%, la cual varía del 1,2% al 4% en pacientes ambulatorios y hospitalizados

respectivamente, además ésta aumenta con la edad⁽⁵⁾.

Adicionalmente a esto, la paciente presentó una probabilidad clínica baja (1,5: Inmovilización prolongada), que conllevó a adaptar el diagnóstico de acuerdo a la gravedad de presentación clínica, realizando la prueba de Dímero-D por su alto valor predictivo negativo (95%), la cual resultó elevada, y posteriormente angiotomografía, confirmando el diagnóstico de TEP. El diagnóstico se realizó de acuerdo al algoritmo dado por la Sociedad Europea de Cardiología. Después al estratificar el riesgo, se determinó como bajo (67 puntos), los cuales se benefician con anticoagulación, iniciándose tratamiento⁽⁴⁾. En nuestra paciente se optó por una terapia con heparina de bajo peso molecular y warfarina con controles periódicos de INR, teniendo evolución favorable. Es importante mencionar también, que los pacientes con sepsis por su estado procoagulante, se beneficiarán con el uso de trombotrombolisis^(17,18). Así tenemos, que la anticoagulación profiláctica reduce la incidencia de ETV entre un 50% y un 75%, tanto en pacientes quirúrgicos como médicos hospitalizados⁽⁴⁾. Sin embargo, en pacientes con sepsis también se identifica una alta incidencia de ETV (37,2 %) a pesar del uso de trombotrombolisis, lo que sugiere que la sepsis con frecuencia desarrollará ETV a pesar de recibir trombotrombolisis universal recomendada por las guías⁽¹⁰⁾.

En este caso, también se encontró, que el cuadro de tromboembolia pulmonar se acompañó de trombosis venosa profunda de miembros inferiores, que es una asociación muy frecuente. Se ha descrito que hasta 50% al 70% de pacientes con TEP la TVP es positiva, peculiarmente de la extremidad inferior en su porción proximal⁽⁴⁾.

Otro aspecto que llama la atención en este caso es la presencia de *Klebsiella oxytoca* como agente causal de neumonía; ya que, es una causa singularmente rara de neumonía adquirida en la comunidad afectando en 1-5% de pacientes. Su origen podría estar relacionada con el déficit inmunitario, considerado un factor de riesgo significativo para su desarrollo, el cual presentan los pacientes con SD. El caso tuvo una presentación clínica típica de este agente, ocasionando enfermedad con infiltrados bilaterales característicos de la enfermedad aguda⁽¹⁹⁾.

En conclusión, nuestro caso destaca que la relación entre ETV y SD es poco frecuente en la práctica clínica. Pero especulamos que las características de SD, incluidas su déficit inmunitario que predispone a infecciones agudas por agentes poco frecuentes y problemas físicos, influyen como causa de ETV. Por lo tanto, se requiere mayor investigación, mayor acumulación de casos y estudios prospectivos para confirmar la asociación de SD y ETV, y explorar posibles mecanismos; para lograr una mejor comprensión, abordaje diagnóstico, tratamiento y prevención, con el fin de mejorar la atención y mejorar los desenlaces clínicos de los pacientes. Además, a la vista de nuestro caso también consideramos que, aunque el SD no es necesariamente una patología a destacar como desencadenante de un evento tromboembólico, si debemos tenerla en cuenta. Recomendamos a los médicos mantener la posibilidad de ETV cuando realicen un seguimiento de pacientes con SD, y que incluyan al SD en su evaluación del riesgo de

tromboembolismo.

REFERENCIAS BIBLIOGRÁFICAS

1. European Society of Cardiology. Guidelines for the diagnosis and management of acute pulmonary embolism developed in collaboration with the European Respiratory Society (ERS). *European Heart Journal*. 2020;41, 543-603.
2. Alfonso E, Pérez M, Reyes F, Batista Y, Peña Y. Nuevas consideraciones en el tratamiento del tromboembolismo pulmonar. *Revista Cubana de Medicina*. 2016;55(3).
3. Sandoval J, Florenzano M. Diagnóstico y tratamiento del tromboembolismo pulmonar. *Rev Med Clin Condes*. 2015; 26(3) 338-343.
4. Consenso de Enfermedad Tromboembólica Aguda. *Rev Argent Cardiol* 2016;84:74-91.
5. Herbert F. Unsuspected Pulmonary Thromboemboli. *Texas Hear Inst J*. 2013;40(1):9-12.
6. Díaz S, Yokoyama E, Del Castillo V. Genómica del síndrome de Down. *Acta Pediatr Mex*. 2016 sep;37(5):289-296.
7. Kurokami T, Takasawa R, Takeda S, Kurobe M, Takasawa K, et al. Venous thromboembolism in two adolescents with Down syndrome. *The Turkish Journal of Pediatrics*. 2018; 60: 429-432.
8. Girolami A, Farhat M, Hayward C, Ferrari S and Rossi E. Arg304Gln (FVII Padua) coagulation disorder in a patient with Down Syndrome (trisomy 21): a remarkable observation from Argentina. *Hematol Med Oncol*. 2020;5:1-5.
9. Morales J, salas J, Rosas M, Valle M. Diagnóstico de tromboembolia pulmonar. *Arch Cardiol Mex* 2011;81(2):126-136
10. Kaplan D, Casper C, Elliott G, Men S, Pendleton R et al. VTE Incidence and Risk Factors in Patients With Severe Sepsis and Septic Shock. *CHEST* 2015; 148(5): 1224 - 1230.
11. Hyeyoung P, Seung-Ick C, Jae-Kwang L, Kyung Nyeo J, Seung-Soo Y et al. Clinical Characteristics of Coexisting Pulmonary Thromboembolism in Patients with Respiratory Tuberculosis. *The American Journal of the Medical Sciences*, <http://dx.doi.org/10.1016/j.amjms.2016.11.025>.
12. Dentan C, Epaulard O, Seynaeve D, Genty C and Bosson J. Active Tuberculosis and Venous Thromboembolism: Association According to International Classification of Diseases, Ninth Revision Hospital Discharge Diagnosis Codes. *Clinical Infectious Diseases* 2014;58(4):495-501.
13. Pérez Alves B, et al. Tromboembolismo pulmonar como complicación de infección por *Mycobacterium tuberculosis*. *Arch Bronconeumol*. 2017. <https://doi.org/10.1016/j.arbres.2018.04.005>
14. Wanga TF, Wongc CA, Milligana PE, Thoelkea MS, Woeltjea KF and Gagea BF. Risk factors for inpatient venous thromboembolism despite thromboprophylaxis. *Thromb Res*. 2014 January ; 133(1): 25-29.
15. Tarlaci S, Sagduyu A. Cerebral venous thrombosis in Down's syndrome. *Clin Neurol Neurosurg* 2001; 103: 242-244.3.
16. Kumar V, Abbas A, Aster J. *Patología estructural y funcional*. 9ª Edición. España. Elsevier . 2015
17. Martín-Ramírez J, Domínguez-Borgua A, Vázquez-Flores AD. Sepsis. *Med Int Méx* 2014;30:159-175.
18. Carrillo-Esper R, Márquez AP, Sosa-García J, Aponte UM, Bobadilla AA et al. Guía de práctica clínica para la tromboprofilaxis en la Unidad de Terapia Intensiva. *Rev Asoc Mex Med Crit y Ter Int* 2011;25(4):227-254.
19. Gera K, Roshan R, Varma M, Shah A. Chronic pneumonia due to *Klebsiella oxytoca* mimicking pulmonary tuberculosis. *Pneumologia Alergologia Polska*. 2015;83(5):383-386.