

Hidatidosis quística intracerebral en niños de los andes peruanos sobre técnica quirúrgica: Reporte de 3 casos

Intracerebral physical hydatidosis in children of the peruvian andes on surgical technique: Report of 3 cases

Luis Felipe Gutiérrez-Pérez^{1,a}, Pedro De La Cruz Aramburu^{1,a}, Jorge Palomino-Dolorier^{2,a}, Cristian Eugenio Salazar-Campos^{1,b}

RESUMEN

Objetivo: La hidatidosis intracranial es frecuente en la edad pediátrica. Los quistes grandes tienen indicación quirúrgica porque causan hipertensión endocraneana o déficit neurológico. El propósito de la cirugía es remover el quiste completo; sin ruptura y sin mayor daño del parénquima cerebral. **Reporte de caso:** presentamos tres casos, donde se describe el cuadro clínico e imágenes de la técnica quirúrgica realizada. **Discusión:** La extirpación total evita la siembra de protoescolices y de vesículas hijas, lo cual podría desencadenar meningitis, anafilaxia e hidatidosis cerebral secundaria o en caso más graves choque anafiláctico y muerte intraoperatoria del paciente. El éxito también dependerá de un tratamiento adecuado del quiste y de la adventicia de la cavidad quística.

Palabras clave: Equinococosis, quiste hidatídico, neurocirugía, microcirugía (Fuente: DeCS-BIREME).

ABSTRACT

Objective: Intracranial hydatidosis is common in pediatric age. Giant cysts have a surgical indication because they cause endocranial hypertension or neurological deficit. The purpose of surgery is to remove the entire cyst; no rupture and no major damage to the brain parenchyma. **Case report:** We present three cases, which describes clinic and images of the surgical technique performed. **Discussion:** Total excision prevents the sowing of protoescolices and vesicles, which could trigger meningitis, anaphylaxis and secondary cerebral hydatidosis or in more severe cases anaphylactic shock and intraoperative death of the patient. Success will also depend on proper treatment of the cyst and the adventitia of the cystic cavity.

Keywords: Echinococcosis, Hydatid cyst, neurosurgery, microsurgery. (Source: DeCS-BIREME).

INTRODUCCIÓN

La equinococosis quística humana es una enfermedad producida por la infestación del metacestodo, de la familia Taenidae, del género Echinococcus. En el Perú, se da principalmente por Echinococcus granulosus genotipo G1.^(1,2) La prevalencia oscila de 11/100 000 habitantes, teniendo departamentos de alta prevalencia como: Cerro de Pasco, Huancavelica, Puno, Ayacucho, Cuzco y Lima⁽³⁾.

La hidatidosis intracerebral es frecuente en la edad pediátrica, siendo única o múltiple y primaria o secundaria. Generalmente los quistes son únicos secundarios y si son múltiples están agrupadas en la misma área, como consecuencia de la ruptura espontánea, traumática o quirúrgica del quiste.^(4,5) El crecimiento es lento, con una tasa de 7 - 10mm/ año y con periodo largo de incubación de meses a años, hasta alcanzar un tamaño grande que ocasione manifestaciones clínicas⁽⁵⁾. El diagnóstico se sustenta con neuroimágenes como tomografía o resonancia magnética y se confirma con la detección de anticuerpos séricos específicos⁽⁶⁾.

El tratamiento de la equinococosis quística intracerebral es principalmente quirúrgico⁽⁷⁾. El éxito

1. Instituto Nacional de Salud del Niño - Servicio de Neurocirugía, Lima, Perú.

2. Complejo Hospitalario PNP "Luis N. Saenz", Lima, Perú.

a. Médico Neurocirujano.

b. Médico Residente de Neurocirugía.

del tratamiento quirúrgico es realizar la extirpación total del quiste, in toto, sin ruptura y sin mayor daño del parénquima cerebral⁽⁸⁾. Se debe tener en cuenta, que los quistes hidatídicos intracerebrales grandes contienen de 3 a 6 ml de arenilla hidatídica y un mililitro de esta arenilla hidatídica contiene aproximadamente 400 000 protoescolices⁽⁹⁾. La extirpación total del quiste evita que se provoque una siembra de protoescolices y de vesículas hijas y originar problemas de meningitis, anafilaxia e hidatidosis cerebral secundaria⁽¹⁰⁾ o en casos graves se produzca choque anafiláctico y muerte intraoperatoria del paciente⁽¹¹⁾.

El éxito del tratamiento, también, va a depender de un tratamiento adecuado a la reacción adventicia de la cavidad quística. Se debe realizar una reparación microquirúrgica de las lesiones vasculares ocasionadas en el huésped, durante la intervención quirúrgica, con el menor sacrificio del parénquima cerebral sano.

A continuación, se reporta tres casos de pacientes con quiste intracerebral hidatídico, los cuales se trataron mediante técnicas microquirúrgicas y técnica de Dowling-Orlando.

REPORTE DE CASO

CASO 1

Varón de 13 años, procedente de Lima, admitido por presentar cefalea y vómitos de 03 meses de evolución. Al examen clínico preferencial no déficit neurológico. Examen de fondo de ojo alterado. RMN cerebral con contraste: evidencia imagen quística parieto-occipital derecha sin edema perilesional ni captación de contraste (Figura N° 1). Pruebas serológicas: inmunoblot positivo para hidatidosis. Cirugía: se realizó craneotomía parieto-occipital derecha + exeresis in toto, sin ruptura, utilizando técnicas de microcirugía y Dowling-Orlando. (Figura N°2).

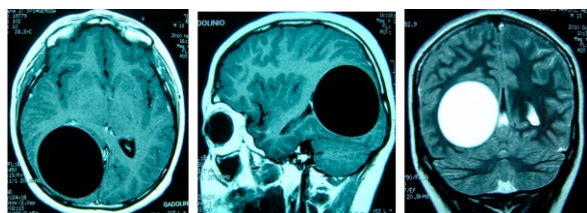


Figura 1.

Resonancia Magnética del encéfalo se evidenció una formación quística, esférica, de pared delgada, bien definida, localizada a nivel parieto occipital derecho, hipointensa en T1 e hiperintensa en T2, con efecto de masa. No revelaba edema circundante. No se evidenció de reforzamiento después de la administración de Gadolinio.

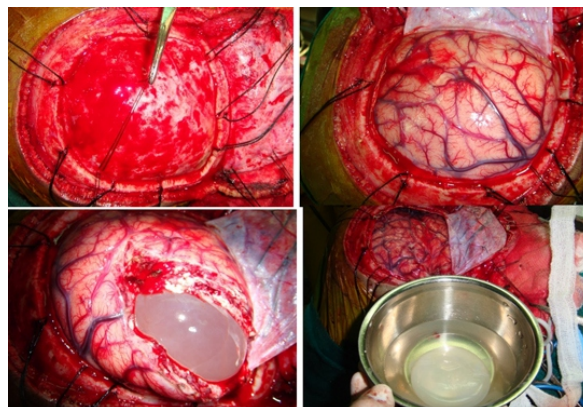


Figura N°2.

Secuencia de la técnica quirúrgica que utiliza una combinación de técnicas de microcirugía y de la tradicional técnica de Dowling-Orlando en la exeresis quiste hidatídico.

CASO 2

Paciente varón de 7 años. Procedente de Huancavelica. Ingreso con un tiempo de enfermedad de 1 mes caracterizado por cefalea, vómitos y convulsiones generalizadas. La Tomografía cerebral evidenció la presencia de quiste hidatídico localizado a nivel de la región fronto parietal izquierda con efecto de masa. El Western Blot para hidatidosis fue positivo. Fue operada utilizando una combinación de técnicas de microcirugía y técnica de Dowling y Orlando. (Figura N°3) Evoluciono en forma favorable. Salió de alta en buenas condiciones clínicas.

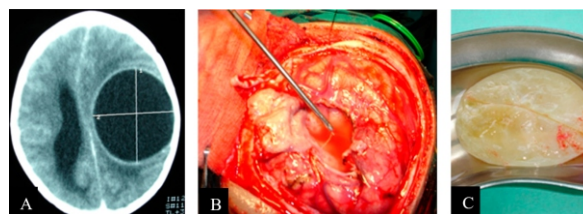


Figura N°3.

(A) Tomografía cerebral corte axial sin contraste: cavidad quística en región frontoparietal izquierda (B) abordaje Transcal mediante microcirugía (C) quiste hidatídico evacuado sin ruptura.

CASO 3

Paciente varón de 9 años, procedente de Cerro de Pasco. Ingreso con un tiempo de enfermedad de 1 mes caracterizado por cefalea, vómitos, déficit neurológico motor y trastorno del sensorio. La Tomografía cerebral evidenció la presencia de quiste hidatídico localizado a nivel fronto parietal izquierdo. El Western Blot para hidatidosis fue positivo. Fue operada utilizando una combinación de técnicas de microcirugía y de la tradicional técnica de Dowling y Orlando. Evoluciono en forma favorable. Salió de alta en buenas condiciones clínicas.

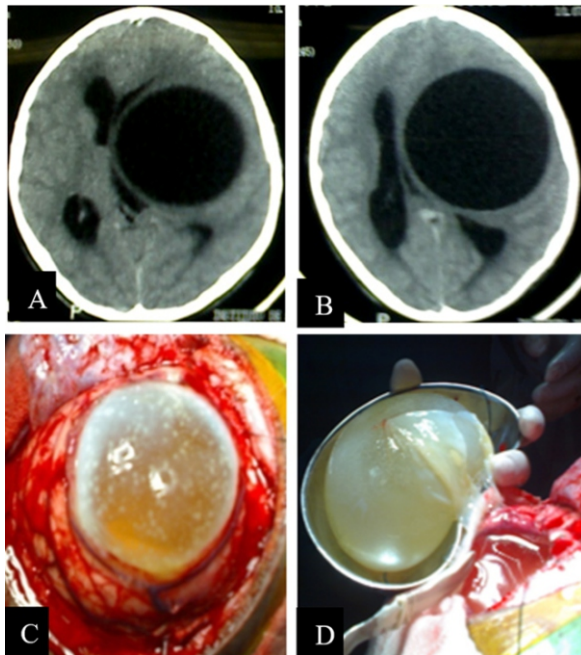


Figura N°4

(A,B) Tomografía cerebral corte axial sin contraste: cavidad quística en región frontoparietal izquierda (C) abordaje Transulcal mediante microcirugía (D) quiste hidatídico evacuado sin ruptura mas parte de membrana adventicia.

DISCUSIÓN

En la descripción clásica de la técnica quirúrgica de Dowling-Orlando para reseca el quiste hidatídico in toto se describe: Posición inclinada de la cabeza, Un colgajo cutáneo amplio, una craneotomía amplia, e Irrigación salina con sonda⁽¹²⁾. En nuestros pacientes, al momento de posicionar su cabeza no solo cuidamos de asegurar y facilitar un drenaje venoso cerebral adecuado sino también de posicionar la cabeza del paciente, de manera tal, que este ligeramente elevada, girada e inclinada hacia el suelo para facilitar que el lóbulo cerebral comprometido con el quiste hidatídico pueda ser desplazado y retraído por acción de la gravedad y permita reseca fácilmente el quiste, sin provocar tracciones o herniaciones indebidas.

En la técnica quirúrgica se describe que el colgajo cutáneo debe tener una base amplia para evitar comprometer su vascularización. Nosotros realizamos una incisión arciforme, curvilínea, en el cuero cabelludo de la zona en donde se localiza el quiste hidatídico, con una base amplia de la forma como se describe en la técnica clásica. No usamos clips ni pinzas hemostáticas de cuero cabelludo que pudieran aumentar el riesgo de ruptura accidental del quiste hidatídico al momento de su salida. La hemostasia del cuero cabelludo sangrante lo realizamos con coagulación bipolar. Una opción sería infiltrar el cuero

cabelludo, previamente, con una solución que contenga cloruro de sodio al 0,9%, lidocaína al 2% sin epinefrina y adrenalina para evitar sangrado innecesario.

Después de la desperiostización, se realizó una craneotomía amplia utilizando cráneotomo neumático de alta velocidad. Se hizo un hoyo de trepano y a partir de allí una craneotomía amplia, fuera de los límites del quiste hidatídico, que permitiera una completa separación de la duramadre y así protegerla de las laceraciones y causar ruptura del quiste hidatídico con el riesgo de hidatidosis secundaria⁽¹³⁾.

La duramadre se suspendió con seda negra 4/0 y se procedió a la apertura dural, cuidadosamente, con bisturí frío número 15 y complementándose con tijeras de Metzenbaum bajo magnificación óptica del microscopio. Muchas veces la corteza cerebral es muy delgada y hace cuerpo con el quiste hidatídico intracerebral, se debe tener cuidado con causar ruptura. Luego se observará un parénquima cerebral a tensión que borra los surcos cerebrales⁽¹⁴⁾.

Se procedió a realizar una corticectomía lineal y disecar a nivel del plano aracnoideo de los surcos cerebrales, ya que constituyen verdaderos corredores o espacios anatómicos naturales, para evitar daño cerebral innecesario y evitar lesionar vasos corticales subyacentes, hasta encontrar la pared del quiste. El tamaño de la corticectomía realizada fue de aproximadamente las tres cuartas partes del diámetro del quiste. En todo momento se conservó la piamadre porque, esta, mantiene la integridad de la corteza cerebral. Esto, nos permitió observar la pared superficial de los quistes hidatídicos intracerebrales. Bajo magnificación óptica del microscopio y la utilización de micro instrumentos se procedió a la disección de los quistes hidatídicos, en el espacio natural que proporciona la adventicia y la pared del quiste hidatídico intracerebral⁽¹⁴⁾.

La disección de los quistes hidatídicos intracerebrales se realizó muy cuidadosamente hasta un punto en que se observe tensión incrementada en el quiste. Durante la corticectomía y disección del quiste hidatídico intracerebral se evitó en lo posible usar electrocoagulación por el riesgo de ruptura del quiste. A veces hay adherencias alrededor de la pared del quiste que hay que disecarlo cuidadosamente con microdisectores y microtijeras⁽¹⁵⁾. Durante la liberación de estas adherencias se puede producir un sangrado venoso que debe coagularse con cuidado. Nosotros, en lo posible, preservamos las venas corticales para evitar el edema cerebral y las complicaciones postquirúrgicas.

La interface adventicia - quiste hidatídico proporciona un plano de disección y permite la resección total, in

toto, del quiste hidatídico. Una vez lograda la exposición de la pared del quiste hidatídico, de un tamaño aproximado a tres cuartas partes del diámetro del quiste, utilizamos disección hídrica mediante irrigación abundante, de manera directa, con una jeringa descartable de 50cc llena de cloruro de sodio al 0.9%, en la interface adventicia - quiste para facilitar la salida del quiste y evitar la ruptura de la equinocosis quística intracerebral. Se introduce una sonda de látex entre el quiste hidatídico y el parénquima cerebral circundante e inyecta solución salina temperada a través de esta. Se recomienda asociarlo con maniobras de valsalva que el anestesista pueda realizar para aumentar transitoriamente la presión endocraneana y acelerar el proceso. Los quistes hidatídicos fueron recogidos en un bolo con solución salina para amortiguar la caída y disminuir el riesgo de ruptura al momento de su caída.

El tratamiento quirúrgico de la equinocosis quística intracerebral, también, va a depender de un tratamiento adecuado a la reacción adventicia, es decir la cavidad quística. Se debe irrigar la cavidad quística de forma abundante, con solución salina hipertónica al 3% y luego con solución salina al 0.9% antes del cierre de la duramadre.

Los procedimientos aceptados, en casos de ruptura, accidental, durante la intervención quirúrgica, del quiste hidatídico intracerebral, lo constituyen: la aspiración del contenido del quiste, la extirpación de la pared del quiste, y, como una medida preventiva, realizar una irrigación abundante de la zona operatoria con solución salina hipertónica a fin de prevenir recurrencias o hidatidosis secundaria⁽¹⁴⁾.

El cierre es hermético de la duramadre después de llenar la cavidad quística con solución salina al 0.9%. En nuestros casos, nosotros utilizamos para el cierre dural polipropileno 4-0. Luego, se repuso la plaqueta ósea y se realizó el cierre de la herida operatoria en dos planos quirúrgicos.

Se debe tener en cuenta que el mejor abordaje quirúrgico para la equinocosis quística intracerebral se debe sustentar en el tamaño y la localización del quiste, y la relación del quiste con las estructuras vasculares y neurales.

La técnica quirúrgica combinada microcirugía y de la tradicional técnica de Dowling-Orlando, ofrece buenos resultados para los pacientes con esta patología.

Conflictos de interés: Los autores niegan conflictos de interés.

Financiamiento: Autofinanciado.

REFERENCIAS BIBLIOGRÁFICAS

1. Siracusano A, Teggi A and Ortona A. Human Cystic Echinococcosis: old problems and new perspectives. *Interdisciplinary Perspectives on Infectious Diseases* 2009; Volume 2009, Article ID 474368, 7 pages. doi:10.1155/2009/474368.
2. Santivañez SJ, Gutierrez AM, Rosenzvit MC, et al. Human Hydatid Disease in Peru is basically restricted to *Echinococcus granulosus* genotipo G1. *Am J Trop Med Hyg* 2008; 79(1): 89 - 92.
3. Salgado DS, Suarez - Ognio L, Cabrera R. Características clínicas y epidemiológicas de la equinocosis quística registradas en un área endémica en los Andes centrales del Perú. *Neotrop Helminthol* 2007; 1(2): 69 - 84.
4. Ersahin Y, Mutluer S, Güzelbag E. Intracranial hydatid cyst in children. *Neurosurgery* 1993; 33: 219 - 225.
5. Haddad FS and Haddad GF. Hydatid disease of the central nervous system. Personal experience: its appearance, management, and outcome in the brain and the spine. *Neurosurg Q* 2005; 15: 33 - 41
6. Miranda E, Sanchez E, Naquira C,. Evaluacion de una prueba de aglutinacion de latex para el diagnóstico serológico de la equinocosis quística. *Rev Peru Med Exp Salud Publica* 2009; 26(2): 198 - 202.
7. Turgut M. Intracranial hydatidosis in Turkey: its clinical presentation diagnostic studies, surgical management, and outcome. A review of 276 cases. *Neurosurg Rev* 2001; 24: 200 - 208.
8. Tuzun Y, Kadioglu HH, Izci Y, et al. The clinical, Radiological, and Surgical aspects of cerebral hydatid cysts in children. *Pediatr Neurosurg* 2004; 40: 155 - 160.
9. Abbassioun K and Amirjamshidi A. Diagnosis and management of hydatid cyst of the central nervous system: part 1: General considerations and hydatid disease of the brain. *Neurosurg Q* 2001; 11(1): 1 - 9.
10. Sierra J, Oviedo J, Bertheir M y Leiguarda R. Growth rate of secondary hydatid cysts of the brain 1985; *J Neurosurg* 62: 781 - 782
11. Maurya P, Singh VP, Prasad R, et al. Intraventricular hydatid cyst causing entrapped temporal horn syndrome: a case report and review of literature. *J Pediatr Neurosci* 2007; 2: 20 - 22.
12. Carrea R, Dowling E, Guerara JA. Surgical treatment of hydatid cysts of the central nervous system in the pediatric age (Dowlings technique). *Childs Brain*. 1975; 1: 4-21.
13. Khaldi M, Mohamed S, Kallel J and Khouja N. Brain hidatidosis: report of the 117 cases. *Child`s Nerv Syst* 2000; 16: 765 - 769.
14. Balak N, Cavumirza C, Yildirin H, et al. Microsurgery in the removal of a large cerebral hydatid cyst: Technical case report. *Neurosurgery* 2006; 59: ONS suppl 4: ONS - 486.
15. Izci Y, Tuzun Y, Secer HI,. Cerebral hydatid cyst: technique and pitfalls of surgical management. *Neurosurg Focus* 2008; 24(6): E15.

Correspondencia

Dr. Cristian Eugenio Salazar Campos
Dirección: Simoni 201, San Borja, Lima, Perú.
Teléfono: (51) 986025027
Correo: cristiansc92@gmail.com

Revisión de pares

Recibido: 15/08/2019
Aceptado: 20/09/2019