

Signo de la cruz en atrofia multisistémica

Cross sign in multiple system atrophy

Benigno Ballón-Manrique^{1,a}

La atrofia sistémica múltiple es una enfermedad neurodegenerativa, progresiva, esporádica, de curso progresivo caracterizada por la presencia de diversas combinaciones de síntomas de parkinsonismo, ataxia cerebelosa, fallas autonómicas y signos piramidales⁽¹⁾. El diagnóstico es fundamentalmente clínico, sin embargo el estudio de resonancia magnética encefálica de estos pacientes, en un contexto clínico adecuado puede apoyar al diagnóstico, al mostrar diversas alteraciones en imágenes en secuencias T2 y densidad protónica⁽²⁾, siendo el signo de la cruz (conocido en inglés como hot cross bun) el que se encuentra con mayor frecuencia⁽³⁾ y corresponde a degeneración de las fibras pontinas y de las fibras pontocerebelosas transversales, con preservación relativa de los tractos corticoespinales y el tegmento pontino.

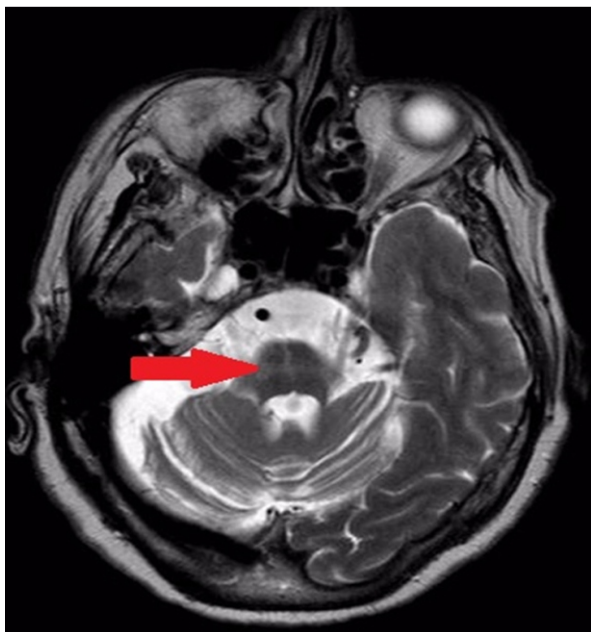


Figura 1. Resonancia magnética de encéfalo en secuencia T2 que muestra hiperintensidad cruciforme en la protuberancia (flecha roja) conocido como el signo de la cruz.

El estudio corresponde a una paciente mujer de 76 años, con el diagnóstico de atrofia multisistémica probable, predominantemente cerebelosa, caracterizada por síndrome rígido-acinético, ataxia, alteraciones del sueño REM y disautonomía de 3 años de evolución.

Conflictos de interés: Los autores niegan conflictos de interés.

Financiamiento: Autofinanciado.

REFERENCIAS BIBLIOGRÁFICAS

1. Quinn N. Multiple system atrophy the nature of the beast. *J Neurol Neurosurg Psychiatry* 1989Jun; Suppl:78-89.
2. Gilman S, Wenning GK, Low PA, Brooks DJ, Mathias CJ, Trojanowski JQ, et al. Second consensus statement on the diagnosis of multiple system atrophy. *Neurology* 2008;71(9):670-6.
3. Deguchi K, Ikeda K, Kume K, Takata T, Kokudo Y, Kamada M, et al. Significance of the hot-cross bun sign on T2 weighted MRI for the diagnosis of multiple system atrophy. *J Neurol* 2015;262(6):1433-9.

Correspondencia

Benigno Ballón Manrique.
Dirección: Av. La Florida 225 Santa Victoria
Teléfono: 998541918
Correo: benibbm@yahoo.com

Revisión de pares

Recibido: 05/02/2019
Aceptado: 10/03/2019

1. Hospital Regional Lambayeque, Chiclayo, Perú.
a. Médico Neurólogo.