Reporte de Caso

Carcinoma de células en anillo de sello de colon

Carcinoma of cells in colon seal ring

Vanessa E. Méndez-Mathey[1,a]

RESUMEN

Reportamos el caso de una paciente de 77 años de edad, con diagnostico de carcinoma de células en anillo de sello de colon, primer caso reportado en nuestro hospital y que es una rara entidad que constituye alrededor del 0.2 al 1% de los cánceres primarios de colon, el cual se asocia al adenocarcinoma hereditario no polipoide aunque en la mayor parte de casos su presentación es esporádica. La típica célula en anillo de sello tiene una gran vacuola de mucina que ocupa la mayor parte del citoplasma y desplaza al núcleo dándole una apariencia característica. Esta forma de cáncer es poco común en colon y recto; para diagnosticar carcinoma de células en anillo de sello, las células de esta variedad histológica deben constituir más del 50% que contienen mucina intracitoplasmatica. Aparece frecuentemente entre la quinta y séptima década de la vida, este tipo de tumor tiene particularmente mal pronóstico, encontrándose al momento del diagnóstico en etapas avanzadas.

Palabras clave: *Adenocarcinoma, cáncer de colon, células en anillo de sello. (**Fuente:** DeCS-BIREME).*

ABSTRACT

Seventy seven (77) years old woman who was diagnosed with a signet ring cells carcinoma of the colon. First reported case in our hospital of this rare entity which constitutes about 0.2 to 1% of primary cancers of the colon associated with hereditary non polypoid adenocarcinoma although in most cases presentation is sporadic. The typical signet ring cell has a large vacuole of mucin which occupies most of the cytoplasm and the nucleus is displaced to the periphery giving a characteristic appearance. This form of cancer is rare in the colon and rectum; for diagnosing carcinoma with signet ring cells, the histological variety must have more than 50% of cells containing intracytoplasmic mucin. Often it appears between the fifth and seventh decade of life, this kind of tumor is particularly of poor prognosis and usually diagnosed in advanced stages.

Keywords: Adenocarcinoma, colonic neoplasms, signet ring cell (**Source:** *DeCS-BIREME*).

INTRODUCCIÓN

El cáncer de colon es una de las neoplasias más frecuentes del mundo, con predominio en países desarrollados como Estados Unidos donde es la segunda causa de muerte por cáncer, siendo responsable de aproximadamente 1 millón de nuevos casos al año y de medio millón de muertes al año a nivel mundial[1].

El adenocarcinoma es el tipo histológico más frecuente (90-95%) seguido del adenocarcinoma coloide o mucinoso que representa alrededor del 10% de los tumores de intestino grueso, carcinoma de células pequeñas, carcinoma indiferenciado y carcinoma neuroendocrino[2]. Estos adenocarcinomas se definen por grandes cantidades de mucina extracelular retenidas en el tumor. Un subtipo raro es el carcinoma de células en anillo de sello, que constituye alrededor del 0,2 al 1% de los canceres primarios de colon[2]; esta variante se define por la presencia de un 50% de células que contienen mucina intracitoplasmática[3,4].

La típica célula en anillo de sello tiene una gran vacuola de mucina que ocupa la mayor parte del citoplasma y desplaza al núcleo dándole una apariencia característica[5].

Esta forma de cáncer es especialmente poco común en colon y recto[6], fue descrito por primera vez por Lauffman y Saphir en 1951[7], con una frecuencia entre 0,01 y 2,4% de los carcinomas colorrectales[6,8].

Se puede encontrar también en estómago y con menor frecuencia en otros órganos como vesícula biliar, vejiga, mama y próstata[6]. Este tipo de tumor tiene particularmente mal pronóstico, encontrándose al momento del diagnóstico en etapas avanzadas y con pobre sobrevida a un año después del diagnóstico[9-11].

En el Perú el cáncer colorrectal (CCR) es un importante problema de salud pública, con una incidencia de 7,1%. Se reporta como cuarta causa de muerte tanto en hombres como en mujeres; después del cáncer de pulmón, estómago y próstata en el varón; y en la mujer después del de mama, cuello uterino y estomago. En los

1. Universidad Privada San Juan Bautista (UPSJB) Lima-Perú.
2. a. Estudiante de Medicina.

establecimientos de salud del MINSA (Ministerio de Salud) y ESSALUD (Seguro Social), a nivel de las regiones, se registra que las neoplasias de etiología a determinar son las más frecuentes[12,13]. Este tumor aparece con mayor frecuencia entre la quinta y la séptima década de la vida; mas del 95% de cáncer colorrectal (CCR) son adenocarcinomas[14].

REPORTE DE CASO

Paciente femenina de 77 años de edad, que ingresa al servicio de emergencia de un Hospital nivel II de Lima por presentar varios episodios de hematoquezia, con antecedentes de fibrilación auricular, hipertensión arterial, diabetes mellitus, portadora de marcapaso cardiaco desde el 2007; con tiempo de enfermedad de aproximadamente 6 meses caracterizado por baja ponderal de peso, anemia, estreñimiento progresivo y rectorragia de poco volumen en varias ocasiones. Desde hace 24 horas presenta rectorragia copiosa, en tres oportunidades, dolor abdominal difuso de regular intensidad, sensación de debilidad y malestar general. Al examen físico palidez (++), Ictericia (-), Bocio (-), edemas (-), estigmas hepáticos (-), regular estado general, regular estado de nutrición y regular estado de hidratación, Escala de Coma de Glasgow: 15 puntos, Saturación de O2 mediante pulsioximetria digital: 97% ambiental, Presión Arteria (PA) :90/60 mmHg. , Frecuencia Cardiaca (FC): 82 latidos por minuto, Frecuencia Respiratoria (FR): 16 respiraciones por minuto, T°: 36°C, Peso: 60 Kg., Estatura: 1.57 cm. Aparato Respiratorio: Movimiento vesicular (MV), pasa bien en ambos campos pulmonares (ACP), Aparato Cardiovascular: Ruidos cardiacos rítmicos (RCR) de regular intensidad, R1 cambiante, 2 ruido cardiaco normal, No 3 ruido. Electrocardiografía registrada a su ingreso :(BCRDHH) Bloqueo Completo de Rama Derecha del Haz de His, (FA) fibrilación auricular. Abdomen: blando, depresible, RHA (Ruidos hidroaereos) presentes, no visceromegalias ni adenopatias; a la palpación profunda en mesogastrio dolor difuso de regular intensidad. Biometría sanguínea: Hemograma: hematocrito 26%. Medicada con Amlodipido y Ácido acetilsalicílico. Se solicita Holter de control: Ritmo de base FA (fibrilación auricular), actividad cronotrópica promedio: 70, mínimo: 55, máximo: 107. Marcapaso: actividad ectópica ventricular de baja densidad, 4 pausas significativas, no bloqueos, no alteraciones patológicas del segmento ST.

Se hospitalizo a la paciente en el Servicio de Especialidades Medicas y se le realizo Videocolonoscopia. Resultado: Colon transverso proximal: lesión proliferativa ulcerada, friable, estenosante a 60 cm. del MA (margen anal).

Informe de colonoscopia: Presencia de lesión proliferativa de colon transverso proximal, diverticulosis de colon izquierdo, asimismo se observa pólipo rectal, hemorroides interna grado I, y plicomas anales.

Durante el procedimiento colonoscopico se realizó biopsia de la lesión proliferativa en colon transverso

Macroscopia: se reciben 2 biopsias de 0.2 cm se incluye todo.

Firuga Nº 1. Microfotografía: Tinción HE. Histopatología compatible con Carcinoma de células en anillo de sello de colon. (A) 10 aumentos (B) 40 aumentos. (C) 40 aumentos (D) 100 aumentos. Tinción Eosina- Hematoxilina.

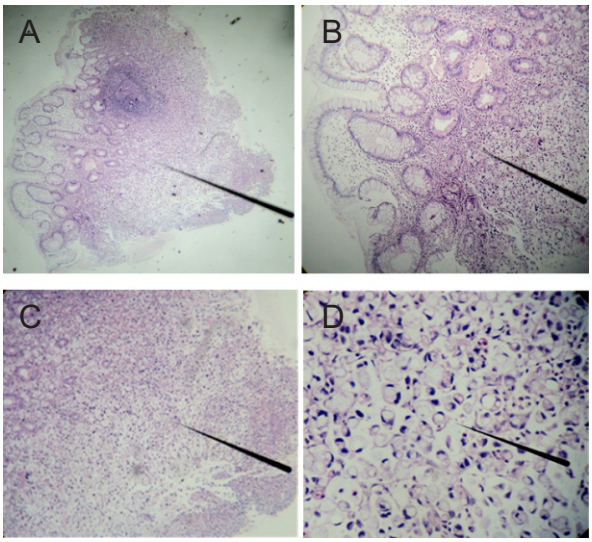

Servicio de Anatomía Patológica informa: Muestra compatible con Carcinoma de células en anillo de sello de colon. Los criterios histológicos fueron: La presencia de células en anillo de sello en más del 50% de la neoplasia y la exclusión de otra neoplasia como probable primario productor de carcinoma de células en anillo de sello (Figuras A, B, C, y D).

Dada la condición de la paciente se le estabilizo y procedió su referencia a un hospital de mayor nivel resolutivo.

DISCUSIÓN

El cáncer colorrectal (CCR) en el Perú, ha sufrido un importante aumento en los últimos años, por lo que debiera enfocarse como un problema de salud pública emergente; en nuestra realidad la incidencia es de 10 casos por cada 100 000 habitantes[15,16]. El CCR es una enfermedad común y potencialmente mortal; se produce en la mayoría de los casos en personas mayores de 50 años, con un pico entre 65 y 75 años[16].

Factores tanto genéticos como ambientales pueden

influir en la patogénesis. Desde el punto de vista de la herencia genética el CCR puede ser dividido en esporádico (70%), hereditario (5-10%), familiar (20 %), asociado a enfermedad inflamatoria crónica de colon y recto (17,28). Cuando se diagnostica un cáncer de colon, más del 60% de los casos la enfermedad ya se encuentra avanzada a nivel regional o a distancia, y este es el principal factor que influye en la sobrevida, siendo alrededor del 60%. Cuando se diagnostica en etapas tempranas (Estadios I y II), situación que ocurre solo en un 37% de los casos, la sobrevida global puede superar el 80%[18].

La historia natural del CCR lo transforma en uno de los tumores más prevenibles, ya que en un alto porcentaje se tiene una lesión precursora: el pólipo adenomatoso, de lento crecimiento, cuya detección y resección mediante colonoscopia permite disminuir eficazmente su incidencia[18,25].

La mayoría de los CCR se forman a partir de pólipos adenomatosos o adenomas, que aparecen en el colon cuando los mecanismos que regulan la renovación de las células epiteliales se ven alteradas. Se piensa que la carcinogénesis colorrectal es un proceso con múltiples pasos, en el que la acumulación de alteraciones genéticas en las células epiteliales confiere a las mismas, una ventaja de supervivencia que favorece su proliferación y crecimiento tumoral[19].

Los adenomas representan el 70% de los pólipos colónicos diagnosticados (otros son hiperplásicos, pólipos juveniles, hamartomas, pólipos inflamatorios y linfoides) y su incidencia aumenta con la edad. Los adenomas se han clasificado en tres tipos histológicos: tubular (87%), túbulo- velloso (8%) y velloso (5%)[20]. Se estima que sólo el 5% de todos los adenomas llegarían a malignizarse y estos provendrían en su mayoría de los vellosos y de tamaño mayor a 1 cm. Esta progresión es un proceso que puede demorar entre 5 y 15 años[20,22].

Entre los oncogenes implicados en el CCR esporádico, el más importante es el RAS. El Ras existe en tres variantes, H-ras, K-ras y N-ras. Aunque los tres oncogenes, al mutar, tienen la capacidad de transformar las células normales, el K-ras es el que más frecuentemente muta en humanos con CCR (21,23). Mutaciones del K-ras se encuentran en el 50% de los CCR esporádicos y en el 50% de los adenomas de Colon de más de 1 cm, y rara vez se ve en adenomas más pequeños[22].

Molecularmente, se pueden distinguir 2 grandes tipos de tumores de colon, con un origen genético diferente. El primero de ellos y más frecuente (85%), se encuentra asociado a inestabilidad cromosómica, mientras que el otro grupo está asociado a la presencia de inestabilidad de microsatélites o a alteraciones de genes específicos de reparación del ADN (alrededor del 8-12%)[23].

Han sido identificadas alteración de genes supresores de tumores involucrados en el CCR: 5q (gen APC), 18q (gen DCC), los genes SMAD4 y SMAD2 y 17p (gen p 53) y pérdida de heterocigocidad (LOH) en los cromosomas 5q, 8p, 17p, 18q. Uno de los primeros eventos en la vía de progresión del cáncer de colon (CC) es la alteración del gen APC, tal vez el gen supresor más importante en el desarrollo temprano del CC[24,26].

La producción de mucina se considera una característica histopatologica de los adenocarcinomas colorrectales, pero cuando esta llega a ser abundante, dichos tumores se consideran un grupo clínico e histopatológico diferente[27] pudiendo clasificarse en carcinomas colorrectales mucinosos (CM) o carcinomas en anillo de sello según la localización de la mucina extra o intracelular[28].

La resección quirúrgica es el tratamiento de elección del CCR, y el pronóstico de la enfermedad depende en gran medida de la extensión de la misma en el momento del diagnóstico. El cribado con test de sangre oculta en heces (TSOH) o con colonoscopia puede permitir el diagnóstico en estadios más precoces y de esta manera, reducir la mortalidad. Aproximadamente el 15-20% de los pacientes tienen una enfermedad metastásica en el momento del diagnóstico, siendo sus lugares de asentamiento más frecuentes los ganglios linfáticos regionales, el hígado, los pulmones y el peritoneo. Por lo general, el hígado es el primer lugar de diseminación del CCR; sin embargo, los tumores situados en el recto distal, debido a su especial drenaje venoso, pueden metastatizar inicialmente a los pulmones.

En conclusión, la incidencia del cáncer de colon en anillo de sello es baja, su diagnóstico tardío y su sobrevida general reducida. La exeresis con intensión curativa asociada a radioquimioterapia postoperatoria posibilitan una mejor sobrevida de los pacientes.

El control del cáncer es una prioridad para nuestro país, no se puede negar la gravedad e importancia creciente como problema de salud pública; iniciativas puntuales como el Registro Nacional de Cáncer o el Sistema Nacional de Cuidados Paliativos es un hito importante en la planificación del control de la enfermedad.

Conflictos de interés: La autora, niega conflictos de interés.

Financiamiento: Autofinanciado.

Aspectos Éticos y Legales: En cuanto a la confidencialidad y publicación de los datos, la autora del presente artículo, declara seguir los protocolos sobre la difusión de datos y reproducción de imágenes.

REFERENCIAS BIBLIOGRÁFICAS

1. American Cancer Society: Cancer Facts and Figures 2012. Atlanta, Ga: American Cancer Society, 2012. Available online. Last accessed January 4, 2013.
2. Ming SC, Goldman H. Pathology of the Gastrointestinal Tract. Copy right 1992. Saunders Company. USA.
3. Nissan A, Guillen J, Paty P. Signet Ring Cell Carcinoma of Colon and Rectum. A matchetd control studys. Dis Colon Rectum, 1999; 42 (9):1176-1180.
4. Anthony T, George R, Rodriguez-Bigas M. Primary Signet Ring Cell Carcinoma of Colon and Rectum. Annals of Surgical Oncology, 1996; 3(4): 344-348.
5. Lui IOL, Kung ITM, Lee JMH: Primary colorectal signet ring cell carcinoma in young patients: report of 3 cases. Pathology 1985; 17:31-5.
6. Messerini L, PalombaA, Zampi G: Primary signet ring cell carcinoma of the colon and rectum. Dis Colon Rectum 1995; 38: 1189-92.
7. Almagro UA: Primary Signet Ring carcinoma of the colon. Cancer 1983;52: 1453-7.
8. Suy - Yi Tung , Cheng- Shyong Wu: Primary signet ring cell carcinoma of colorectum: An age and sex matched controlled study. Am J Gastroent 1996; 10: 2195- 9
9. Makino T, Tsujinaka T, Mishima H, et al. Primary signet-ring cell carcinoma of the colon and rectum: report of eight cases and review of 154 Japanese cases. Hepatogastroenterology 2006;53:845- 849.
10. Fu KI, Sano Y, Kato S, et al. Primary signet-ring cell carcinoma of the colon at early stage: a case report and a review of the literature. World J Gastroenterol 2006;12:3446-3449.
11. Shousha S: Signet ring cell adenocarcinoma of the rectum: a histological, histochemical and electron microscopy study. Histopathology 1982; 6:341-50.
12. Ministerio de Salud. Lineamientos de Política Sectorial para el período 2002-2012. Lima: MINSA 2002; pp 49
13. EsSalud. Plan de atención integral del cáncer en EsSalud 2006-2010. Lima: Gerencia de División de Prestaciones 2006; pp 32
14. Registro de Cáncer de Lima Metropolitana. Instituto Nacional de Enfermedades Neoplasicas: Centro de Investigacion Maes Heller. 1990-1993. Lima-Perú.
15. Fenoglio, C. Gastrointestinal pathology. 3º Ed. Philadelphia, Lippincott Williams & Wilkins, 2008
16. Registro de Cáncer de Lima Metropolitana. Incidencia y Mortalidad 2010-2012.Volumen 5.2016.
17. Calvert PM, Frucht H. The Genetics of Colorectal Cancer, Ann Intern Med 2002; 137: 603-12.
18. Jemal, A.; Bray, F.; Center, M.; Ferlay, J. et al. Global Cancer Statistics Ca Cáncer J Clin 2011; 61:69-90.
19. Fearon ER, Vogelstein B. A genetic model for colorectal tumorigenesis. Cell 1990; 61(5):759-67.
20. Sack, J. and Rothman, J. Colorectal Cancer: Natural History and Management. Hospital Physician October 2000; pp. 64-73.
21. Takayama T, Ohi M, Hayashi T, et al. Analisis of K-ras, APC, and betacatenin in aberrant crypt fociin sporadic adenoma, cancer, and familial adenomatous polyposis. Gastroenterology 2001; 121:599.
22. Vogelstein B, Kinzler K W. The multistep nature of cancer. Trends Genet 9 (4): 138-41, 1993.
23. Shibata D, Schaeffer J, Li Z. H. et al. Genetic Heterogeneity of the K-ras locus in colorectal adenomas but not in adenocarcinomas. J Natl Cancer Inst 1993; 85:1058.
24. Xie W, Rimm D. L.,Lin Y, et al. Loss of smad signaling in human colorrectal cancer is associated with advanced desease and poor prognosis. Cancer J 2003; 9:302.
25. Jass, J. R. & Morson, B. C. A universal staying system of cancer of de colon and rectum revised. Arch. Pathol. Lab. Med., 110:1119, 198
26. Eppert, K.; Scherer, S. W.; Ozcelik, H. et al. MADR2 maps to 18q21 and encodes a TGF beta-regulated MAD-related protein that is functionally mutated in colorectal carcinoma. Cell 1996; 86:543.
27. Halvorsen TB, Seim E. Influence of mucinous components on survival in colorectal adenocarcinomas: a multivariate analysis. J Clin Pathol 1988; 41:1068-72.
28. Luna PP, Reyna HA, Rodríguez DF, Medrano R et al. Cáncer colorrectal. Rev gastroenterol Méx 1997;62(3):175-183..

Correspondencia
Vanessa E. Mendez Mathey
Dirección: Facultad de Medicina Humana, Universidad Privada San Juan Bautista. Carlos Alberto Izaguirre 216, Independencia 15311.
Teléfono: + 51 1 5221835 Lima-Perú.
Correo: vmmatthey@hotmail.com

Revisión de pares
Recibido: 25/10/2017
Aceptado: 28/11/2017