Rev. Cuerpo Med. HNAAA, Vol 17 (1) - 2024

REVISTA DEL CUERPO MÉDICO HOSPITAL NACIONAL ALMANZOR AGUINAGA ASENJO, CHICLAYO, PERÚ

ISSN | impresa: 2225-5109; Electrónica: 2227-4731

Cross Ref. DOI: 10.35434/rcmhnaaa | OJS https://cmhnaaa.org.pe/ojs

Reporte de Caso

Síndrome de encefalopatía posterior reversible (PRES) en trasplante alogénico de médula ósea: reporte de casos de un hospital referencial del Perú

Posterior reversible encephalopathy syndrome in allogenic bone marrow transplantation: case report in a reference hospital of Peru

DOI

https://doi.org/10.35434/rcmhnaaa.2024.171.2084

Susy Bazán-Ruiz[1,a]; Miguel A. Vences[1,3,b]; Iván Fernández[1,a]; Guido Bendezu-Quispe[4,c]; Alfredo Wong[2,a]

RESUMEN

Introducción: El síndrome de encefalopatía posterior reversible (PRES) es una complicación neurológica infrecuente relacionadas al trasplante de progenitores hematopoyéticos alogénico (incidencia de 1.1-22%). Suele cursar clínicamente con un trastorno de conciencia o encefalopatía, asociada en la mayoría de las ocasiones con cefalea, alteración visual, hipertensión arterial y crisis epilépticas. En la literatura se ha descrito la presencia de PRES en pacientes que han recibido agentes inmunosupresores luego de un trasplante de médula ósea, incluyendo ciclosporina, tacrolimus, sirolimus, así como quimioterápicos incluyendo a la ciclofosfamida, vincristina, metotrexato, L-aspar, entre otros. Se presenta los casos de dos pacientes hematológicos que desarrollaron PRES asociados a tacrolimus y ciclosporina luego de trasplante alogénico de médula ósea.

Palabras Clave: Síndrome de Leucoencefalopatía Posterior; Trasplante; Trasplante Alogénico; Perú (Fuente: DeCS-BIREME).

ABSTRACT

Introduction: Posterior reversible encephalopathy syndrome (PRES) is a rare neurological complication of allogeneic stem cell transplantation (incidence of 1.1-22%). Usually presents as a disorder of consciousness or encephalopathy, associated in most cases with headache, visual disturbance, Hypertension and epileptic seizures. Literature describes the presence of PRES in patients who have received immunosuppressive agents after Hematopoietic Stem Cells transplantation, including cyclosporine, tacrolimus, and sirolimus, as well as chemotherapy such as cyclophosphamide, vincristine, methotrexate, L-aspar, among others. Two cases of hematological patients with PRES are presented, and a review of the literature on PRES after Hematopoietic Stem Cells transplantation.

Keywords: Posterior Leukoencephalopathy Syndrome; Transplantation; Allogenic Transplant; Peru (Source: DeCS-BIREME).

FILIACIÓN

1. Escuela de Medicina, Universidad César Vallejo. Piura, Perú.
2. Unidad de Trasplante de Médula Ósea. Departamento de Hematología. Hospital Nacional Edgardo Rebagliati Martins - EsSalud.
3. Instituto Nacional cardiovascular, EsSalud, Lima, Perú
4. Universidad Privada Norbert Wiener, Centro de Investigación Epidemiológica en Salud Global, Lima, Perú.

a. Médico hematólogo
b. Médico neurólogo
c. Médico cirujano

ORCID

1. Susy Bazán Ruiz / 0000-0003-2684-0713
2. Miguel Vences Mijahuanca / 0000-0002-8538-6242
3. Iván Fernández Vertiz /0000-0001-7472-8692
4. Guido Bendezú Quispe / 0000-0002-5140-0843
5. Alfredo Wong Chang / 0000-0001-8257-4320

CORRESPONDENCIA
Susy Bazán-Ruiz

EMAIL
sbazanr@ucv.edu.pe

CONFLICTOS DE INTERÉS
Los autores niegan conflictos de interés.

FINANCIAMIENTO
Autofinanciamiento

CONTRIBUCIONES DE AUTORÍA
Todos los autores han participado en concepción y diseño del artículo, recolección y obtención de los datos, redacción y revisión crítica del artículo y aprobaron la versión final.

REVISIÓN DE PARES
Recibido: 31/08/23
Aceptado: 18/02/24

COMO CITAR
Bazán-Ruiz S, Vences MA, Bendezú-Quispe G, Wong A. Síndrome de Encefalopatía Posterior Reversible (PRES) en trasplante alogénico de médula ósea: Reporte de casos de un hospital referencial del Perú . Rev. Cuerpo Med. HNAAA [Internet]. 8 de abril de 2024;17(1). DOI: 10.35434/rcmhnaaa.2024.171.2084

Esta obra está bajo una Licencia Creative Commons Atribución 4.0 Internacional.
Versión Impresa: ISSN: 2225-5109
Versión Electrónica: ISSN: 2227-4731
Cross Ref. DOI: 10.35434/rcmhnaaa
OJS: https://cmhnaaa.org.pe/ojs

INTRODUCCIÓN

El síndrome de encefalopatía posterior reversible (PRES) es una condición clínica radiológica con presentación neurológica variada, se caracteriza por trastorno de conciencia, encefalopatía, cefalea, vómitos, alteración visual y crisis epilépticas, además, puede presentar hemiparesia, ataxia, hemianestesia, neuropatía craneal u otras manifestaciones menos frecuentes [1-3].
Tracolimus o ciclosporina, son tratamientos usados en pacientes que recibieron trasplante alogénico de médula ósea, para evitar el desarrollo de enfermedad injerto contra el huésped (EICH), sin embargo, se ha reportado una incidencia poco frecuente y no dosis dependiente de PRES, que fluctúa entre 1.1 a 22% en este grupo de pacientes [1,2].

Existen reportes de casos de pacientes oncohematológicos con PRES secundario a quimioterapia de inducción en pacientes con leucemia linfoide aguda, así como al uso de tacrolimus o ciclosporina en pacientes con trasplante alogénico de médula ósea [2,4]. Uno de los estudios reportados encontró una neurotoxicidad con tacrolimus de 30% [5,6]; un inhibidor de la calcineurina, utilizado también en nuestro caso reportado; lo que genera una liberación de citoquinas para la prevención del EICH.

PRES es una entidad de difícil diagnóstico debido a que la clínica neurológica no diferencia de una infección del sistema nervioso central, alteraciones metabólicas, hemorragia intracerebral, neoplasia cerebral, microangiopatía trombótica u otros, que se presenta en estos pacientes oncohematológicos [7,8].

Su diagnóstico se estable mediante la clínica neurológica y resonancia magnética cerebral, estudio de elección, que evidencia hiperintensidad en secuencias T2 y FLAIR con restricción a difusión y/o edema en sustancia blanca bilateral simétrica ubicada preferentemente en región parietal posterior y lóbulos occipitales, que en la mayoría de ocasiones es radiológicamente reversible en el control al mes del evento [7,9,10]; debido a la poca información en la literatura, es necesario dar a conocer los éxitos terapéuticos del manejo de PRES que servirá a los médicos.

Presentamos los casos de dos pacientes hematológicos con PRES y realizamos una revisión de la literatura. Este manuscrito fue elaborado siguiendo la guía CARE para reporte de casos y se contó con la autorización de los pacientes para la elaboración de este reporte de caso.

PRESENTACIÓN DE CASOS

Caso 1

Paciente varón de 13 años, peruano, que ingresó en junio del 2019 al servicio de hematología de un hospital de referencia nacional de Lima, Perú con el diagnóstico desde julio 2018 de leucemia linfoblástica aguda B Filadelfia positivo BCR/ABL p190 en remisión completa, con un SCORE DRI –alto y un HCT – CI score de cero puntos. Recibió TBI-CFX como acondicionamiento de trasplante haploidéntico, el 15 de junio se logra infundir 8.7 x 106 células/kg. El 7 de Julio cursa con episodio de trastorno de conciencia de forma aguda y dos eventos de crisis tónico-clónica generalizada de inicio desconocido autolimitados de menos de 2 minutos de duración, es evaluado por la especialidad de neurología en estado post ictal, se indica fenitoína a dosis de 15 mg/kg de peso vía endovenosa en carga y le indican en horario 100 mg/12 horas. Se le indica una RM encéfalo y una punción lumbar diagnóstica. Dentro de los hallazgos significativos en la RM se evidencia unas lesiones hiperintensas en T2/FLAIR e hipointensa en T1 a nivel occipital parasagital bilateral y en región frontal izquierda (Fig. 1, A). Los resultados de la punción lumbar fueron normales y no se identificó causa secundaria sistémica en el resto de los exámenes realizados. Paciente se le brinda tratamiento de soporte, se continúa con tratamiento antiepiléptico, se atribuye el evento a tacrolimus por lo que se cambia de inmunosupresión a ciclosporina. Paciente evoluciona favorablemente sin evento nuevo adicional se le realiza una resonancia control al mes del evento evidenciando una remisión de la totalidad de las lesiones (Fig. 1, B). Se le da de alta médica y se indica control ambulatorio por la especialidad.

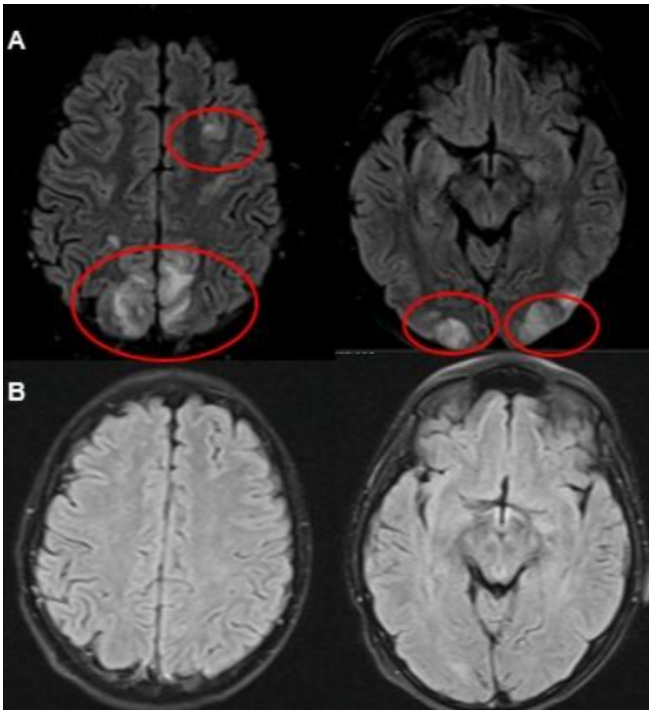

Figura 1. Resonancia Magnética de encéfalo. Secuencia FLAIR. A. Hiperintensidad en región occipital bilateral y frontal izquierda. B. Control sin hallazgos significativos.
Fuente: Hospital Nacional Edgardo Rebagliati Martins - Servicio de Imagenología.

Caso 2

Paciente mujer de 58 años, natural y procedente de Perú, que ingresó en marzo del 2021 al servicio de hematología de un hospital de referencia nacional de Lima, Perú con el diagnóstico de mielofibrosis primaria de muy alto riesgo, DIPSS-PLUS: 4 (JAK 2 + con progresión de blastos y cariotipo complejo + monosomía -7) con un HCT – CI score de cero puntos. Paciente recibió terapia profiláctica de EICH con metotrexate y ciclosporina a una dosis de 150 mg/12 horas (Dosaje de Ciclosporina: 274). El día 21 post TPH, paciente

cursa con episodio de cefalea aguda y registro de presión arterial elevada, asociada a náuseas, vómitos, cuadro de confusión y posterior evento de crisis epiléptica tónico clónico generalizada autolimitada de un minuto de duración. Paciente es evaluada por la especialidad de neurología quien indica neuroimagen y examen de punción lumbar. El hallazgo de resonancia magnética fue de lesiones hiperintensas en secuencia FLAIR y difusión en zona corticosucortical occipital bilateral que restringen en difusión (Fig. 2, A). El examen de líquido cefalorraquídeo fue citoquímico normal (Citoquímico LCR: Glucosa: 74 mg/dL; Proteínas: 49.3 mg/dL Células: 0) y se descartaron causas infecciosas, inflamatorias o inmunológicas. Paciente por progreso de sintomatología ingresa a unidad de cuidados intensivos para neuromonitoreo, control estricto de presión arterial y tratamiento de soporte, se inicia tratamiento antiepiléptico, se atribuye el evento a ciclosporina por lo que se suspende inmunosupresión con este medicamento y se indica Micofenolato 500mg c/12h. Paciente evoluciona favorablemente sin evento nuevo adicional se le realiza una resonancia control al mes del evento evidenciando una remisión de la totalidad de las lesiones (Fig. 2, B). Se le da de alta médica y se realiza control ambulatorio por la especialidad, retirando progresivamente el medicamento anticrisis hasta su suspensión a los tres meses del evento.

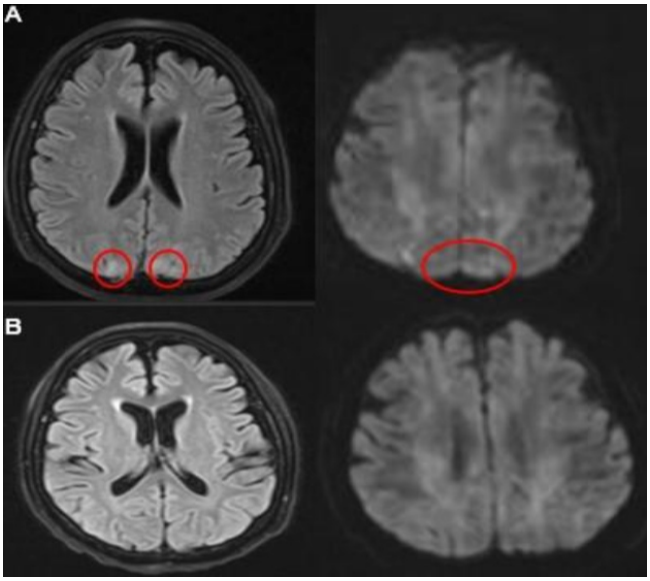

Figura 2. Resonancia Magnética de encéfalo. Secuencia FLAIR y Difusión.
A. Hiperintensidad en región occipital bilateral y frontal izquierda con restricción tenue en difusión. B. Control sin hallazgos significativos
Fuente: Hospital Nacional Edgardo Rebagliati Martins - Servicio de Imagenología.

DISCUSIÓN

En este reporte de casos, se presenta la experiencia en el manejo de dos pacientes con PRES postrasplante atribuible al uso de tacrolimus y ciclosporina. Aunque no es un síndrome de frecuente presentación, se debe considerar como diagnóstico diferencial en todo paciente postrasplante alogénico que cursa con clínica neurológica; debido al uso de deempo de 21 días desde el trasplante hasta el inicio de PRES. (12)

inhibidores de calcineurina [5,11]; similar a lo reportado en la literatura, con una mediana de tiempo de 21 días desde el trasplante hasta el inicio de PRES [12].

Si bien la causa de la aparición de PRES en un paciente aún no está totalmente definida y actualmente se considera dentro de un espectro mayor de síndromes de vasoconstricción cerebral reversible [2,13]. En la literatura se describe que la aparición de PRES, desde un enfoque fisiopatológico, en general, se explicaría por una desregulación de la función cerebral y endotelial [11,13] debida a toxicidad directa al endotelio vascular, con una posterior ruptura de la barrera hematoencefálica e inflamación axonal [1,2,14]. Lo descrito, conllevaría a un edema vasogénico afectando la sustancia blanca parieto-occipital, frontal, temporal y fosa posterior; que explicaría la sintomatología que presentarían los pacientes con esta condición clínica [1,2,13].

Si bien la neurotoxicidad de estas terapias está establecida, el modo en que esta causa el daño no es clara. Por ejemplo, se señala que pacientes que han recibido tratamientos inmunosupresores o inmunomoduladores no estarían protegidos de presentar PRES, al igual que no sería necesaria una exposición a altas dosis de estos fármacos o a una exposición prolongada de uso para la aparición de PRES [1,2,15]. Los reportes de casos descritos y nuestros reportes presentados, usaron la resonancia magnética como método diagnóstico, siendo esta la ideal, aunque una alterativa podría ser la tomografía, donde no se disponga de resonador [16-18].

Asimismo, en los reportes de casos descritos, se menciona un difícil diagnóstico por la clínica neurológica común con diversas otras patologías, sobre todo en estos pacientes inmunosuprimidos, con quimioterapia a altas dosis y trombocitopenia marcada, susceptibles a meningitis viral o bacteriana; por lo que, en nuestros casos reportados, se tuvo que descartar infecciones a nivel del SNC mediante estudio de punción lumbar [4,7,11,18].

En cuanto al pronóstico, la mayoría de los pacientes con PRES y abordaje oportuno se recuperan por completo en un rango entre las 48 horas hasta dos semanas, siendo prioritario la identificación del agente causal y la suspensión de manera inmediata al inicio de la sintomatología, así como el uso de tratamiento sintomático como medicación antihipertensiva y medicación anticrisis epiléptica [2,18].

Es preciso mencionar que también hay reportes de muerte o daño neurológico persistente en pacientes que han presentado PRES, así como su recurrencia en el 10% de los pacientes; pero, la mayor causa de morbimortalidad de estos pacientes es el EICH y el rechazo del injerto y dependencia transfusional, por la disminución de dosis o suspensión de inhibidores de calcineurina [2,7,12,19].

En nuestros casos reportados, el tratamiento implicó el retiro del tacrolimus y ciclosporina, lo que conlleva a un incremento de la probabilidad de aparición de efectos adversos posteriores como el rechazo del injerto y EICH. Si bien no existe una guía de práctica clínica que señale las pautas a seguir en caso un paciente presente PRES debido a una terapia inmunomoduladora o inmunosupresora, se señala

las pautas a seguir en caso un paciente presente PRES debido a una terapia inmunomoduladora o inmunosupresora, se señala que las alternativas implicarían reducir la dosis del fármaco o realizar una rotación del agente, con un adecuado seguimiento clínico y empleo de pruebas de laboratorio y de imágenes ante la sospecha de aparición de un nuevo episodio de PRES [1,11].

En resumen, PRES es una condición clínica que puede presentarse en pacientes que reciben terapias inmunosupresoras o inmunomoduladoras, incluyendo a aquellos pacientes que reciben un trasplante alogénico y que inician con un cuadro clínico neurológico. Es importante la implementación de protocolos de monitoreo y manejo estandarizado en los pacientes con PRES postrasplante, con el objetivo de mejorar el pronóstico de los pacientes en esta entidad a futuro.

REFERENCIAS BIBLIOGRÁFICAS

1. Kim SJ, Im SA, Lee JW, Chung NG, Cho B, Kim HK, et al. Predisposing factors of posterior reversible encephalopathy syndrome in acute childhood leukemia. Pediatr Neurol. diciembre de 2012;47(6):436-42.
2. Ghali MGZ, Davanzo J, Leo M, Rizk E. Posterior reversible encephalopathy syndrome in pediatric patients: pathophysiology, diagnosis, and management. Leuk Lymphoma. octubre de 2019;60(10):2365-72.
3. Agarwal N, Rotz S, Hanna R. Medical emergencies in pediatric blood & marrow transplant and cellular therapies. Front Pediatr. 7 de febrero de 2023;11:1075644.
4. Hun M, Xie M, She Z, Abdirahman AS, Li C, Wu F, et al. Management and Clinical Outcome of Posterior Reversible Encephalopathy Syndrome in Pediatric Oncologic/Hematologic Diseases: A PRES Subgroup Analysis With a Large Sample Size. Front Pediatr [Internet]. 2021 [citado 9 de febrero de 2024];9. Disponible en: https://www.frontiersin.org/articles/10.3389/fped.2021.678890
5. Nascimento AA de A, Soares KD, Almeida MCS de, Melo JCA de, Almeida ACP de, Torres DV de O, et al. Neurotoxicity presented by patients undergoing hematopoietic stem cell transplantation: a scoping review. Acta Paul Enferm. 12 de diciembre de 2022;35:eAPE00567.
6. Maffini E, Festuccia M, Brunello L, Boccadoro M, Giaccone L, Bruno B. Neurologic Complications after Allogeneic Hematopoietic Stem Cell Transplantation. Biol Blood Marrow Transplant J Am Soc Blood Marrow Transplant. marzo de 2017;23(3):388-97.
7. Chen Q, Zhao X, Fu HX, Chen YH, Zhang YY, Wang JZ, et al. Posterior reversible encephalopathy syndrome (PRES) after haploidentical haematopoietic stem cell transplantation: incidence, risk factors and outcomes. Bone Marrow Transplant. octubre de 2020;55(10):2035-42.
8. Turón-Viñas E, Badell I, Trabazo M, Morón G, Coca E, Brió S, et al. [Neurological complications in haematopoietic stem cell transplant patients]. Rev Neurol. 1 de septiembre de 2021;73(5):174-83.
9. Li K, Yang Y, Guo D, Sun D, Li C. Clinical and MRI Features of Posterior Reversible Encephalopathy Syndrome With Atypical Regions: A Descriptive Study With a Large Sample Size. Front Neurol. 24 de marzo de 2020;11:194.
10. Anderson RC, Patel V, Sheikh-Bahaei N, Liu CSJ, Rajamohan AG, Shiroishi MS, et al. Posterior Reversible Encephalopathy Syndrome (PRES): Pathophysiology and Neuro-Imaging. Front Neurol. 16 de junio de 2020;11:463.
11. 11. Gao B, Lyu C, Lerner A, McKinney AM. Controversy of posterior reversible encephalopathy syndrome: what have we learnt in the last 20 years? J Neurol Neurosurg Psychiatry. enero de 2018;89(1):14-20.
12. Kapoor R, Simalti A, Kumar R, Yanamandra U, Das S, Singh J, et al. PRES in Pediatric HSCT: A Single-Center Experience. J Pediatr Hematol Oncol. agosto de 2018;40(6):433-7.
13. Behfar M, Babaei M, Radmard AR, Kooraki S, Farajifard H, Naji P, et al. Posterior Reversible Encephalopathy Syndrome after Allogeneic Stem Cell Transplantation in Pediatric Patients with Fanconi Anemia, a Prospective Study. Biol Blood Marrow Transplant J Am Soc Blood Marrow Transplant. diciembre de 2020;26(12):e316-21.
14. Veljanovska AP, Stojanoski Z, Chadievski L, Stavridis IP, Trajkova S, Cevreska L, et al. Posterior Reversible Encephalopathy Syndrome (PRES) in Children Undergoing Allogeneic Stem Cell Transplantation. Pril Makedon Akad Na Nauk Umet Oddelenie Za Med Nauki. 1 de mayo de 2019;40(1):81-6.
15. Fukuyama T, Tanaka M, Nakazawa Y, Motoki N, Inaba Y, Higuchi T, et al. Prophylactic treatment for hypertension and seizure in a case of allogeneic hematopoietic stem cell transplantation after posterior reversible encephalopathy syndrome. Pediatr Transplant. diciembre de 2011;15(8):E169-173.
16. Shash H, Aldaama S, Omer H, Alafghani S. Different Clinicoradiological Characteristics of Posterior Reversible Encephalopathy Syndrome in Pediatric Oncology and Post-Bone Marrow Transplantation Cases: A Retrospective Study. Front Neurol [Internet]. 2022 [citado 9 de febrero de 2024];13. Disponible en: https://www.frontiersin.org/journals/neurology/articles/10.3389/fneur.2022.836033
17. Racchiusa S, Mormina E, Ax A, Musumeci O, Longo M, Granata F. Posterior reversible encephalopathy syndrome (PRES) and infection: a systematic review of the literature. Neurol Sci Off J Ital Neurol Soc Ital Soc Clin Neurophysiol. mayo de 2019;40(5):915-22.
18. Brady E, Parikh NS, Navi BB, Gupta A, Schweitzer AD. The imaging spectrum of posterior reversible encephalopathy syndrome: A pictorial review. Clin Imaging. 2018;47:80-9.
19. Jafari L, Behfar M, Tabatabaie S, Karamlou Y, Kashani H, Radmard AR, et al. Posterior Reversible Encephalopathy Syndrome in Pediatric Hematopoietic Stem Cell Transplantation with Beta Major Thalassemia: The Association between the PRES Occurrence and Class of Beta Major Thalassemia. Clin Transplant. 2024;38(1):e15164.