



Reporte de caso

Tratamiento conservador del fibromixoma odontogénico en mandíbula: reporte de dos casos

Conservative treatment of odontogenic fibromyxoma in the mandible: report of two cases

Jackeline Paola Conto-Palomino^{1,a}, Hosting Barria-Angulo^{1,a}, Jhames Iván Oré De La Cruz^{1,a}, Hebert Ochoa Huamán^{1,a}, Noé Atamari-Anahui^{2,b}

DOI

<https://doi.org/10.35434/rcmhnaaa.2023.162.1860>

RESUMEN

Introducción: El fibromixoma odontogénico es un tumor benigno poco frecuente de origen mesenquimal. Las lesiones menores pueden ser asintomáticas y se descubren sólo durante un examen radiográfico de rutina, y las lesiones mayores se asocian a expansión indolora del hueso involucrado, con desplazamiento de dientes y perforación ósea. La opción de tratamiento es quirúrgica existiendo desde el tratamiento conservador hasta la escisión radical. **Reporte de caso:** Presentamos dos casos de fibromixoma en mandíbula en una mujer de 17 años y varón de 18 años. El diagnóstico fue anatomopatológico. En ambos se realizó el tratamiento conservador de enucleación con osteotomía periférica y extracción de las piezas dentarias involucradas, con evolución favorable. **Discusión:** El tratamiento conservador con abordaje intrabucal es una alternativa humanística que mantiene su valor de éxito, evolución favorable y gran aceptación por los pacientes.

Palabras clave: Fibromixoma, tumor odontogénico, recurrencia, tratamiento conservador, tumor odontogénico mesenquimático (Fuente: DeCS-BIREME).

ABSTRACT

Introduction: Odontogenic fibromyxoma is a rare benign tumor of mesenchymal origin. Small tumors may be asymptomatic and are discovered only during the routine radiographic examination, and large tumors are associated with the painless expansion of bone with the displacement of teeth and bone perforation. The treatment option is surgical and can range from conservative treatment to radical excision. **Case Report:** We report two cases of fibromyxoma in the mandible in a 17-year-old woman and an 18-year-old man. The diagnosis was anatomopathological. Both underwent conservative enucleation treatment with peripheral osteotomy and extraction of the affected teeth with favorable evolution. **Discussion:** Conservative treatment with an intraoral approach is a humanistic alternative that maintains its value of success, favorable evolution, and great acceptance by patients.

Keywords: Fibromyxoma; odontogenic tumor; recurrence; conservative treatment; mesenchymal odontogenic tumor (Source: Mesh-NLM).

FILIACIÓN

1. Servicio de Cirugía Bucal y Maxilofacial, Hospital Nacional Arzobispo Loayza, Lima, Perú.
 2. Unidad de Investigación para la Generación y Síntesis de Evidencias en Salud, Vicerrectorado de Investigación, Universidad San Ignacio de Loyola, Lima, Perú.
- a. Cirujano Bucal y Maxilofacial.
b. Médico Cirujano.

ORCID

1. Jackeline Paola Conto-Palomino / [0000-0003-4125-3162](https://orcid.org/0000-0003-4125-3162)
2. Hosting Barria-Angulo / [0000-0002-1431-0881](https://orcid.org/0000-0002-1431-0881)
3. Jhames Iván Oré De La Cruz / [0000-0003-2384-4874](https://orcid.org/0000-0003-2384-4874)
4. Hebert Ochoa Huamán / [0000-0002-3103-7741](https://orcid.org/0000-0002-3103-7741)
5. Noé Atamari-Anahui / [0000-0001-8283-6669](https://orcid.org/0000-0001-8283-6669)

CORRESPONDENCIA

Jackeline Paola Conto-Palomino
Correo electrónico: jackeline_paulina@hotmail.com

CONFLICTO DE INTERÉS

Los autores niegan tener conflicto de interés.

FINANCIAMIENTO

El estudio fue autofinanciado.

CONTRIBUCIÓN DE LOS AUTORES:

JPCP: Conceptualizó, diseñó la metodología, condujo la investigación, analizó los datos, redactó el borrador inicial, redactó y revisó la versión final.
HBA: Conceptualizó, diseñó la metodología, condujo la investigación, analizó los datos, redactó el borrador inicial, redactó y revisó la versión final.
JIODLC: Condujo la investigación, analizó los datos, redactó el borrador inicial, redactó y revisó la versión final.
HOH: Condujo la investigación, analizó los datos, redactó el borrador inicial, redactó y revisó la versión final.
NAA: Analizó los datos, redactó el borrador inicial, redactó y revisó la versión final.

REVISIÓN DE PARES

Recibido: 01/02/2023
Aprobado: 28/05/2023
Publicado: 28/07/2023

CÓMO CITAR

Conto-Palomino JP, Barria-Angulo H, Oré De La Cruz JI, Ochoa Huamán H, Atamari-Anahui N. Tratamiento conservador del fibromixoma odontogénico en mandíbula: reporte de dos casos. Rev. Cuerpo Med. HNAAA [Internet]. 28 de julio de 2023 [citado 28 de julio de 2023];16(2). doi: 10.35434/rcmhnaaa.2023.162.1860



Esta obra está bajo una Licencia Creative Commons Atribución 4.0 Internacional.

INTRODUCCIÓN

El Fibromixoma Odontogénico (FMO) es un tumor benigno de origen mesenquimático localmente agresivo poco frecuente^(1,2), con una recidiva del 24,3%⁽²⁾. El FMO tiene una frecuencia de 3,8%, ubicándose en el tercer lugar después del odontoma 42,5% y el ameloblastoma 41,9%, con una proporción varón/mujer de 1:1,1^(2,3), entre los 20 a 29 años^(3,4). De acuerdo con su localización, se ubican en la región posterior mandibular (56,1%), región posterior maxilar (29,3%), región anterior maxilar (9,8%) y región anterior mandibular (4,9%)^(1,2). Por lo general, estos tumores son asintomáticos y se descubren durante un examen radiográfico de rutina; sin embargo, cuando aumentan de tamaño se asocian a expansión hacia la cortical del hueso involucrado con desplazamiento de dientes y perforación ósea^(1,2,4).

Radiográficamente, se observa como una lesión radiolúcida unilocular o multilocular con bordes festoneados o irregulares que puede desplazar o causar reabsorción de los dientes adyacentes, con un patrón característico de “raqueta de tenis” debido a la presencia de trabéculas delgadas que son centro de la lesión, también puede observarse el patrón radiográfico de “burbuja de jabón” y “panal de abejas”^(5,6). Para el diagnóstico es necesario un estudio anatomopatológico^(1,7).

El tratamiento es quirúrgico, con una variedad de alternativas disponibles desde la conservadora (enucleación y osteotomía periférica y cauterización combinada, criocirugía con nitrógeno líquido y cauterización combinadas), aplicación de solución de Carnoy, hasta la quirúrgica radical (resección marginal y segmentaria con o sin uso de placa de reconstrucción, con o sin injerto óseo)^(2,4). Por lo tanto, a menudo es difícil elegir entre la resección radical de la mandíbula y el tratamiento quirúrgico conservador⁽⁸⁾. La elección del tipo de cirugía dependerá de características como el tamaño, localización, comportamiento biológico del tumor, y de la experiencia del cirujano. Otro aspecto a considerar es la preservación del nervio dentario inferior recalando además el seguimiento para identificar recidivas^(2,8,9).

El objetivo de este reporte fue presentar dos casos de pacientes jóvenes con FMO que recibieron tratamiento conservador mediante abordaje intrabucal considerando la conducta

biológica del tumor benigno, el aspecto funcional y la expectativa de vida de los pacientes, con seguimiento postquirúrgico y control responsable realizados en el servicio de Cirugía Bucal y Maxilofacial del Hospital Nacional Arzobispo Loayza (HNAL) (Lima, Perú).

REPORTE DEL CASO

Caso 1

Paciente mujer de 17 años, acudió a consulta por aumento de volumen en región mentolabial derecha con leve dolor a la palpación, consistencia firme, no móvil. Al examen intraoral se apreció tejido gingival exofítico multinodular de aspecto granular de 4x3x3cm, ocupando mucosa vestibular y lingual, eritematoso, zonas ulceradas e indentaciones, con sangrado y dolor a la masticación, ocupando el espacio de piezas 4.2 y 4.3 interfiriendo con la oclusión, piezas 4.1 con desplazamiento hacia vestibular y movilidad grado II (Figura 1), con antecedente de exodoncia de pieza dentaria 4.2 hace 4 meses.

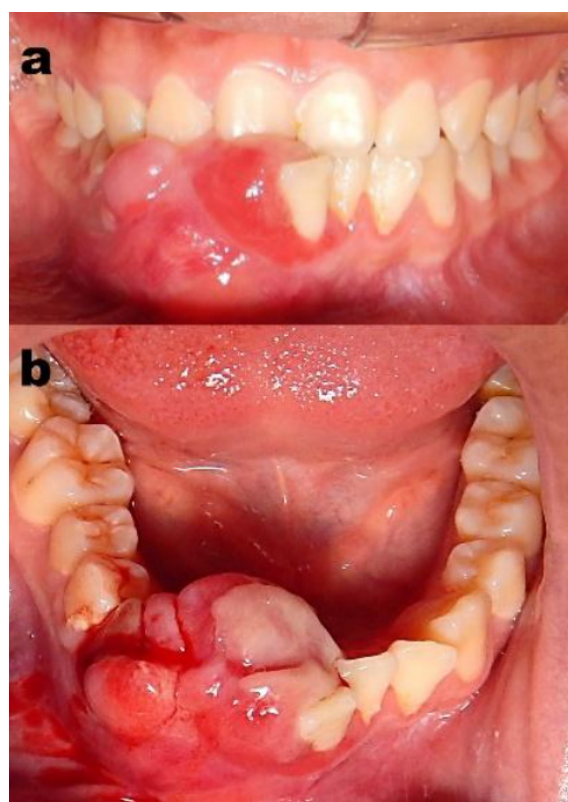


Figura 1. Lesión gingival exofítica multinodular de superficie eritematosa y bordes ulcerativos sangrantes que se extiende en la mucosa vestibular y lingual (espacio de piezas dentarias 4.2 y 4.3) de 4x3x3cm. (a) vista frontal, (b) vista oclusal.

Se realizó una radiografía panorámica y una Tomografía Cone -beam (Carestream 9300, Marne La Vallée, Francia) de macizo cráneo facial. La tomografía evidenció lesión isodensa con zonas osteolíticas, adelgazamiento y expansión de corticales vestibular y lingual, y zonas erosivas tabicadas, reabsorción radicular de piezas 4.1, 4.3 (Figura 2). Se realizó biopsia incisional y la anatomía patológica concluyó en FMO.

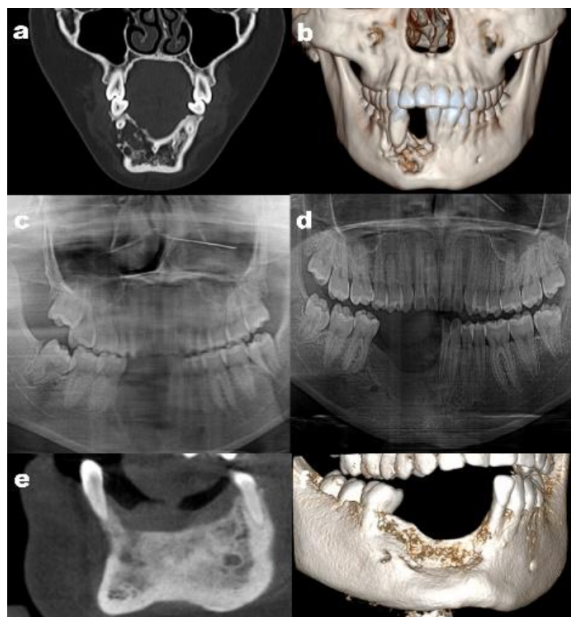
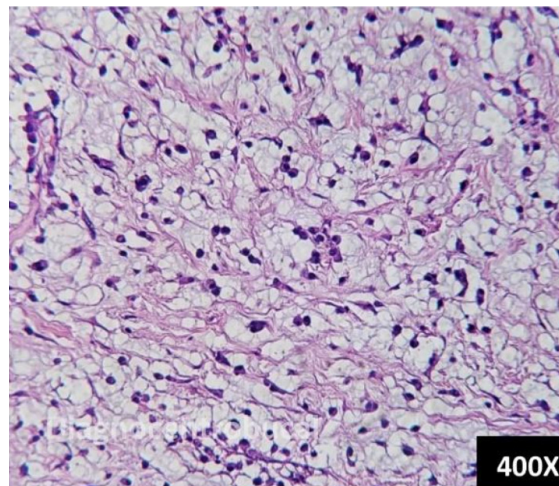


Figura 2. Tomografía de macizo facial. Preoperatorio: (a) Corte frontal, lesión hipodensa multilocular en mandíbula, (b) Imagen 3D, donde se evidencia exposición radicular de pieza 4.1, 4.3 y ausencia de pieza 4.2. Posoperatorio inmediato: (c) radiografía panorámica, imagen radiolúcida en reborde alveolar de mandíbula anterior derecha. Seguimiento al año: (d) radiografía panorámica, imagen mixta en reborde alveolar compatible con remodelado óseo. Tomografía de macizo facial. (e) vista frontal, imagen hiperdensa en región mandibular, (f) imagen 3D, se evidencia ausencia de varias piezas dentarias y aumento de tejido óseo en reborde alveolar mandibular.

La opción quirúrgica realizada fue enucleación tumoral con extracción de piezas dentarias comprometidas, osteotomía periférica y cauterización, obteniéndose una tumoración de color blanco translúcido, consistencia gelatinosa de forma y superficie irregular de 2.5x1.4x1cm conteniendo piezas 4.1, 4.2 y 4.3, cuyo estudio anatomopatológico reconfirmó FMO (Figura 3). Al seguimiento de un año, la paciente continúa asintomática, con sensibilidad local conservada, manifestando satisfacción con su tratamiento. La tomografía control no evidencia recurrencia (Figura 2).

Figura 3. Estudio anatomopatológico. Se observa proliferación de células fusiformes y estrelladas inmersas en una matriz de sustancia fundamental basófila de aspecto mixomatoso, conteniendo áreas de infiltrado inflamatorio linfoplasmocitario, mastocitos y haces de fibras colágenas (Hematoxilina-Eosina, x400).



Caso 2

Paciente varón de 18 años, referido al servicio de Cirugía Bucal y Maxilofacial - HNAL, por hallazgo radiográfico, no refería síntomas. Al examen extraoral no mostraba cambios evidentes. La evaluación intraoral evidenció maloclusión dentaria; sin embargo, no había cambios en el tejido gingival y mucoso en la zona del hallazgo radiográfico (Figura 4).

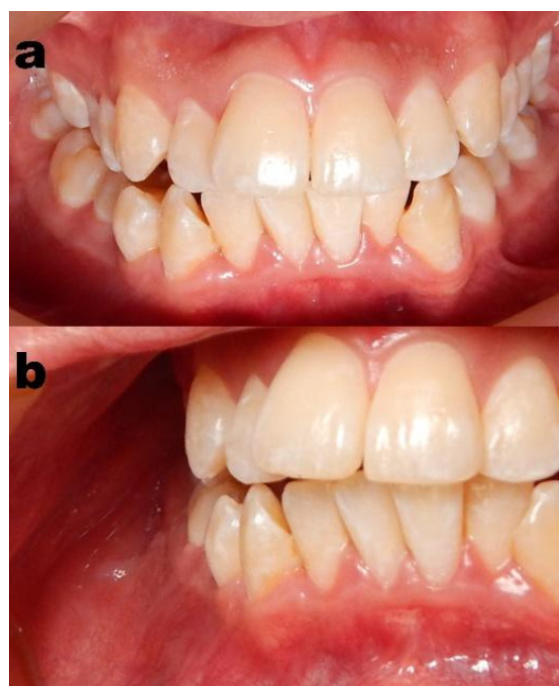

Figura 4. (a-b) fondo de surco mandibular conservado, no evidencia de expansión de tablas óseas.

Al examen radiográfico se observó una imagen radiolúcida unilocular con zonas mixtas, piriforme de 2.3x1.8cm circunscrita, corticalizada, desplazando raíces de piezas 4.4 y 4.5, al examen tomográfico se observó una imagen isodensa, circunscrita, con pérdida de la cortical externa (Figura 5).

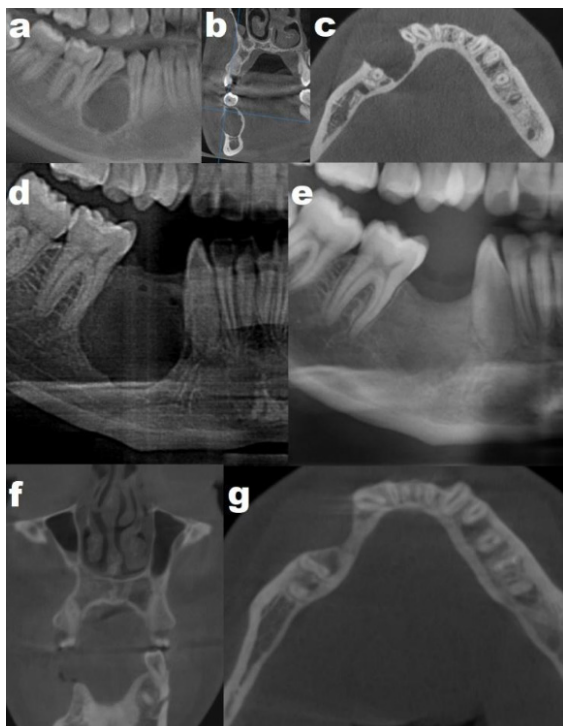


Figura 5. Preoperatorio: (a) Radiografía panorámica donde se visualiza lesión radiolúcida unilocular piriforme en mandíbula, con divergencia radicular de piezas 4.4 y 4.5. Tomografía Cone Bean, (b) corte coronal y (c) corte axial donde se visualiza lesión hipodensa unilocular causando erosión de tabla vestibular. Posoperatorio inmediato: (d) Radiografía panorámica donde se evidencia ausencia de lesión unilocular piriforme previa y de piezas 4.4 y 4.5. Seguimiento al año: (e) Radiografía panorámica, imagen mixta en reborde alveolar mandibular residual a nivel de piezas 4.4 y 4.5, sin signos de recidiva. Tomografía Cone Bean, imagen hiperdensa donde hubo lesión hipodensa (preoperatorio), con aumento de dimensión transversal de reborde residual sin signos de recidiva, (f) corte coronal y (g) corte axial.

El estudio anatomopatológico de la biopsia incisional concluyó en FMO (Figura 6). El procedimiento quirúrgico bajo anestesia general consistió en enucleación tumoral con osteotomía periférica con preservación del nervio dentario inferior y exodoncias de piezas dentarias 4.4 y 4.5. La pieza patológica era de consistencia firme gelatinosa piriforme de superficie irregular de 2.3x1.8x1.5cm. Al año de seguimiento, el paciente se mantuvo asintomático y la tomografía de control sin evidencia de signos de recidiva (Figura 5).

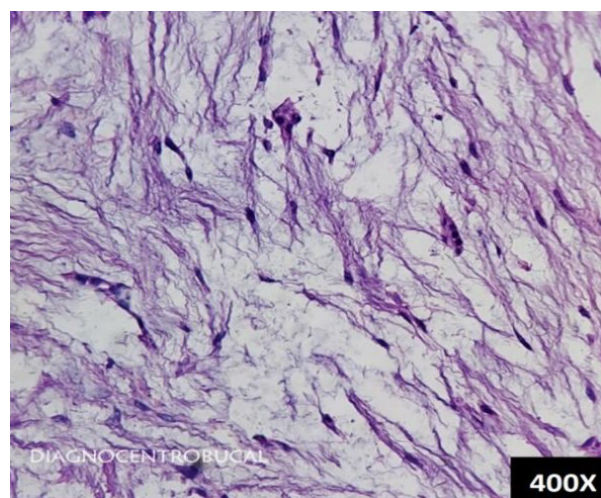


Figura 6. Estudio anatomopatológico. Matriz de tejido conectivo de aspecto mixoide con áreas que presenta incremento de fibras colágenas, células de apariencia fusiforme y estrellada, con infiltrado inflamatorio crónico y áreas de hemorragia. (Hematoxilina-eosina, x400).

DISCUSIÓN

Los tumores odontogénicos pueden ser benignos y malignos. El FMO es un tumor benigno de origen mesenquimal, variante del mixoma odontogénico (MO) poco frecuente en la población general⁽³⁾ y usualmente se ubica en la región mandibular^(1,3).

Un estudio realizado en un hospital dental de Tokio (Japón) entre los años 1975 y 2020, encontró una mayor frecuencia de tumores benignos odontogénicos (1079 casos, 99,1%)⁽³⁾. El 10% (109 casos) de estos tumores fueron de origen mesenquimal y 41 casos fueron FMO. La localización más frecuente de FMO fue la zona posterior mandibular (23 casos, 56,1%) y de menor distribución en la región anterior mandibular (2 casos; 4,9%)⁽³⁾. En nuestro reporte, los dos casos presentados corresponden al de mayor (caso 1) y menor frecuencia de localización (caso 2), diagnosticados con estudio anatomopatológico.

Los tumores odontogénicos afectan con mayor frecuencia a los varones; sin embargo, en los FMOs hay una ligera predominancia en las mujeres (relación 1:1,1)⁽³⁾. Nuestros casos corresponden a un varón y mujer, se necesitaría de un mayor reporte de casos para ver el predominio en nuestra población. El FMO se puede presentar en niños⁽¹⁰⁾, jóvenes⁽¹¹⁾ y adultos^(12,13), con mayor frecuencia entre los 20 y 30 años de edad^(3,4). Los pacientes reportados corresponden a jóvenes de 17 y 18 años, similar a los reportes generales^(3,4).

Las manifestaciones clínicas son variadas, pues la mayoría de los FMO son asintomáticos, pero algunos pacientes presentan dolor progresivo que afectan al maxilar y al seno maxilar^(1,12,13). En el primer caso presentaba sintomatología caracterizada por dolor leve, aumento de volumen y desplazamiento de piezas dentarias; sin embargo, el dolor podría deberse a la ulceración subsecuente a la oclusión traumática sobre la superficie tumoral y no como conducta biológica tumoral, y el segundo caso corresponde a un hallazgo radiológico.

Los estudios de imagen nos ayudan a determinar la extensión y compromiso de áreas cercanas. En la radiografía panorámica, el tumor odontogénico se puede localizar en áreas donde hay desplazamiento de los dientes asociado a zonas osteolíticas⁽¹⁴⁾. También se pueden encontrar patrones radiográficos característicos como raqueta de tenis, burbuja de jabón, panal de abeja o rayos de sol⁽¹⁵⁾. A diferencia de la radiografía, la tomografía Cone Beam o de haz cónico nos permite delimitar con mayor detalle la extensión, forma, estructura interna del tumor y un adecuado seguimiento⁽¹⁶⁾. En ambos pacientes se utilizaron los dos estudios de imagen que ayudaron a describir y delimitar bien las lesiones, en el caso 1 se evidenció una tumoración multilocular con tabicaciones y en el caso 2 un tumor unilocular con ausencia de tabiques.

Respecto al tratamiento del FMO, la quirúrgica es la única opción con la variedad de alternativas desde la conservadora hasta la radical^(4,11-13). Algunos autores como Boffano et al.⁽¹⁷⁾, sugieren que las lesiones menores de 3 cm deberían ser tratadas mediante curetaje y enucleación, y las mayores de 3 cm por resección quirúrgica. Los dos casos del presente reporte fueron tratados de forma conservadora con enucleación tumoral, extracción de piezas dentarias comprometidas, osteotomía periférica y cauterización. Campos y Moscoso, reportaron similar tratamiento (enucleación y curetaje) en una mujer de 37 años, la cual a los once años de seguimiento no se evidenció recurrencia⁽¹³⁾.

Chrcanovic y Gomez, describieron a 549 pacientes con MO, de los cuales el tratamiento más frecuente fue la resección (18,8% marginal y 36,2% segmentaria) seguido de enucleación (35,3%) y curetaje (8,6%)⁽⁴⁾. En este estudio, la frecuencia de recurrencia fue mayor en pacientes con curetaje (31,4%) y enucleación más curetaje (12,7%), y fue menor en aquellos con resección segmental (3,1%) y marginal (1,3%)⁽⁴⁾.

Osman et al., reportaron 37 casos con MO, de los cuales la maxilectomía fue realizado en 11 casos (29,7%), la resección en cinco casos (dos segmental y dos marginal), y en dos casos enucleación⁽²⁾, aunque no se describió la recurrencia por tipo de procedimiento, de manera general reportaron una recurrencia total de 9 (24%) casos, dentro de ellos tres casos recidivaron el primer año de seguimiento, dos casos en el segundo y tercer año, respectivamente, y dos después del cuarto año⁽²⁾. Por el riesgo de recurrencia, el tratamiento quirúrgico conservador es en la actualidad para muchos autores una opción terapéutica menos utilizada^(2,4), justificando la elevada tasa de recidiva por ser infiltrativo e invasivo.⁽¹⁾

Nuestra escuela quirúrgica mantiene la conducta conservadora cumpliendo los objetivos terapéuticos desde el punto de vista funcional, estético y psicológico. La educación y la aceptabilidad del paciente al seguimiento es parte importante en la conducta integral del tratamiento, considerando la tasa de recurrencia⁽⁴⁾.

CONCLUSIONES

El tratamiento quirúrgico conservador de FMO se mantiene como una opción válida con resultados favorables. Es importante educar sobre la enfermedad al paciente para un seguimiento responsable. Se debe considerar e informar al paciente de la posibilidad de recidiva del tumor y nuevas intervenciones de menor complejidad de darse el caso. Así también, al ser un tumor odontogénico que no presenta sintomatología, es de suma importancia una adecuada evaluación imagenológica para ser detectado en un estadio inicial.

REFERENCIAS BIBLIOGRÁFICAS

1. Meleti M, Giovannacci I, Corradi D, Manfredi M, Merigo E, Bonanini M, et al. Odontogenic myxofibroma: a concise review of the literature with emphasis on the surgical approach. *Med Oral Patol Oral Cir Bucal*. 2015;20(1):e1-6. doi: 10.4317/medoral.19842
2. Osman S, Hamouda GM, Eltohami YI. Clinical Spectrum and Treatment of Odontogenic Myxoma: Analysis of 37 Cases. *J Maxillofac Oral Surg*. 2021; doi: 10.1007/s12663-020-01497-7
3. Kokubun K, Yamamoto K, Nakajima K, Akashi Y, Chujo T, Takano M, et al. Frequency of

- Odontogenic Tumors: A Single Center Study of 1089 Cases in Japan and Literature Review. *Head Neck Pathol.* 2022;16(2):494-502. doi: 10.1007/s12105-021-01390-w
4. Chrcanovic BR, Gomez RS. Odontogenic myxoma: An updated analysis of 1,692 cases reported in the literature. *Oral Dis.* 2019;25(3):676-83. doi: 10.1111/odi.12875
 5. Díaz-Reverand S, Naval-Gías L, Muñoz-Guerra M, González-García R, Sastre-Pérez J, Rodríguez-Campo FJ. Mixoma odontogénico: presentación de una serie de 4 casos clínicos y revisión de la literatura. *Rev Esp Cir Oral Maxilofac.* 2018;40(3):120-8. doi: 10.1016/j.maxilo.2017.03.002
 6. Koseki T, Kobayashi K, Hashimoto K, Arijji Y, Tsuchimochi M, Toyama M, et al. Computed tomography of odontogenic myxoma. *Dentomaxillofac Radiol.* 2003;32(3):160-5. doi: 10.1259/dmfr/16752462
 7. Alhousami T, Sabharwal A, Gupta S, Aguirre A, Park E, Kramer JM. Fibromyxoma of the Jaw: Case Report and Review of the Literature. *Head Neck Pathol.* 2018;12(1):44-51. doi: 10.1007/s12105-017-0823-0
 8. Terauchi M, Marukawa E, Hyodo K, Iwasaki T, Wada A, Harada H, et al. Conservative surgical treatment of odontogenic myxoma with preservation of the inferior alveolar nerve. *J Oral Maxillofac Surg Med Pathol.* 2022;34(2):156-63. doi: 10.1016/j.ajoms.2021.08.010
 9. Acharya P, Jaisani MR, Dongol A, Yadav RP, Bhattarai N, Mahat AK. Dredging—A conservative treatment for odontogenic tumor of jaws. *J Oral Maxillofac Surg Med Pathol.* 2017;29(5):422-6. doi: 10.1016/j.ajoms.2017.03.004
 10. Haser GC, Su HK, Hernandez-Prera JC, Khorsandi AS, Wang BY, Urken ML. Pediatric odontogenic fibromyxoma of the mandible: Case report and review of the literature. *Head & Neck.* 2016;38(1):E25-8. doi: 10.1002/hed.24090
 11. Bahl S, Raju GSS, Shah G, Chandarana P. Central odontogenic fibromyxoma of mandible: an aggressive odontogenic pathology. *BMJ Case Rep.* 2016;2016:bcr2016217303. doi: 10.1136/bcr-2016-217303
 12. Guillen-Rivera GJ, Ortega-Pertuz AI, Espina-Suarez ML. Fibromixoma Odontogénico Agresivo en Maxila: Abordaje Quirúrgico. *Int J Odontostomatol.* 2019;13(1):58-63. doi: 10.4067/S0718-381X2019000100058
 13. Campos L, Moscoso C. Conservative Treatment of Odontogenic Fibromixoma in maxilla with 11-year follow-up. Case report. *Int J Med Surg Sci.* 2019;6(3):96-100. doi: 10.32457/ijmss.2019.029
 14. Friedrich RE, Scheuer HA, Fuhrmann A, Zustin J, Assaf AT. Radiographic findings of odontogenic myxomas on conventional radiographs. *Anticancer Res [Internet].* 2012 [cited 2022 ago 23];32(5):2173-7. Available from: <https://ar.iijournals.org/content/32/5/2173.long>
 15. White JA, Ramer N, Wentland TR, Cohen M. The Rare Radiographic Sunburst Appearance of Odontogenic Myxomas: A Case Report and Review of the Literature. *Head Neck Pathol.* 2020;14(4):1105-10. doi: 10.1007/s12105-019-01122-1
 16. Wang K, Guo W, You M, Liu L, Tang B, Zheng G. Characteristic features of the odontogenic myxoma on cone beam computed tomography. *Dentomaxillofac Radiol.* 2017;46(2):20160232. doi: 10.1259/dmfr.20160232
 17. Boffano P, Gallesio C, Barreca A, Bianchi FA, Garzino-Demo P, Rocchia F. Surgical Treatment of Odontogenic Myxoma. *J Craniofac Surg.* 2011;22(3):982-7. doi: 10.1097/SCS.0b013e3182101400