



Reporte de caso

Amebiasis cutánea por ameba de vida libre, heraldo ignorado de encefalitis letal.

Reporte de caso

Free-living cutaneous amebiasis, ignored herald of lethal encephalitis. Case report

Violeta Celis^{1,2,a}, Eduardo Rojas Meza^{3,a}, Marleny Sialer^{3,a}, Sandra Encalada^{3,a}

DOI

<https://doi.org/10.35434/rcmhnaaa.2023.162.1802>

RESUMEN

Introducción: Las enfermedades por amebas de vida libre (AVL) son poco frecuentes pero con letalidad mayor al 90% cuando comprometen el sistema nervioso central (SNC). El cuadro clínico puede confundirse con enfermedades más prevalentes. **Reporte de caso:** Agricultor de 32 años procedente de Poroto-Trujillo-La Libertad-Perú, inicia enfermedad con una placa eritematosa centroracial que se diagnosticó como tuberculosis cutánea (TBC), sin mejoría pese a recibir esquema completo de quimioterapia antituberculosa. Siete meses después presenta encefalitis severa falleciendo a los tres días de su ingreso al hospital. En la biopsia de piel se encontraron trofozoitos de AVL. Se plantea el diagnóstico de dermatitis cutánea por AVL complicada con encefalitis granulomatosa amebiana (EGA). No se han documentado casos similares en su lugar de procedencia. **Conclusión:** En el norte del Perú, las placas cutáneas en personas expuestas al suelo o agua estancada, deben considerarse señales de alerta ante la probabilidad de infección por AVL.

Palabras clave: Amebiasis, Infección por Balamuthia, Infección por Acanthamoeba, Meningoencefalitis Protozoaria, Infecciones Protozoarias del Cerebro, Lupus Vulgar (Fuente: DeCS-BIREME).

ABSTRACT

Introduction: Diseases caused by free-living amoebas (FLA) are rare but with a lethality greater than 90% when they affect the central nervous system (CNS). The clinical picture can be confused with more prevalent diseases. **Case report:** A 32-year-old farmer from Poroto-Trujillo-La Libertad-Peru, started the disease with a central facial erythematous plaque that was diagnosed as cutaneous tuberculosis (CTB), without improvement despite receiving a complete regimen of anti-tuberculous chemotherapy. Seven months later, he presented severe encephalitis and died three days after his admission to the hospital. FLA trophozoites were found in the skin biopsy. A diagnosis of cutaneous dermatitis due to FLA complicated with granulomatous amebic encephalitis (GAE) is proposed. Similar cases have not been documented in his place of origin. **Conclusion:** In northern Peru, skin plaques in people exposed to the ground or stagnant water should be considered warning signs of the probability of AVL infection.

Keywords: amebiasis, Balamuthia infection, Acanthamoeba Infection, Amebic Meningoencephalitis, Central Nervous System Protozoal Infections, Lupus Vulgaris (Source: MeSH-NLM).

FILIACIÓN

1. Universidad César Vallejo filial Trujillo, Trujillo, Perú.
 2. Hospital Belén de Trujillo, Servicio de Neurología, Trujillo, Perú.
 3. Hospital Belén de Trujillo, Servicio de Dermatología, Trujillo, Perú.
- a. Médico

ORCID

1. Violeta Celis / [0000-0002-8304-2964](https://orcid.org/0000-0002-8304-2964)
2. Eduardo Rojas Meza / [0000-0003-1118-1209](https://orcid.org/0000-0003-1118-1209)
3. Marleny Sialer / [0000-0002-9562-6334](https://orcid.org/0000-0002-9562-6334)
4. Sandra Encalada / [0000-0002-0487-7016](https://orcid.org/0000-0002-0487-7016)

CORRESPONDENCIA

Violeta Celis
Email: violetacelis@hotmail.com

FINANCIAMIENTO

Autofinanciado.

CONTRIBUCIÓN DE AUTORÍA

Todos los autores conceptualizaron la investigación redactaron el borrador inicial y aprobaron la versión final del manuscrito.

CONFLICTOS DE INTERÉS

Los autores no presentan conflicto de intereses.

AGRADECIMIENTOS

Carlos Vilela Desposorio, médico patólogo del Hospital Belén de Trujillo por su contribución con las imágenes del estudio anatomopatológico Rosnira Espinola Milla, residente de Neurología del hospital Belén de Trujillo por su apoyo en la obtención de datos de la historia clínica.

REVISIÓN DE PARES

Recibido: 30/10/2022
Aprobado: 10/04/2023
Publicado: 05/06/2023

CÓMO CITAR

Celis V, Rojas Meza E, Sialer M, Encalada S. Amebiasis cutánea por ameba de vida libre, heraldo ignorado de encefalitis letal. Reporte de caso. Rev. Cuerpo Med. HNAAA [Internet]. 29 de septiembre de 2023 [citado 29 de septiembre de 2023];16(2). doi: 10.35434/rcmhnaaa.2023.162.1802.



Esta obra está bajo una Licencia Creative Commons Atribución 4.0 Internacional.

INTRODUCCIÓN

Las AVL son protozoarios ubicuos que no requieren de un hospedador para completar su ciclo vital, pueden vivir libremente en la naturaleza o como parásitos; se han aislado múltiples especies del suelo, el aire, fuentes de agua naturales ya sea dulce o salada, fuentes de agua artificiales; incluyendo piscinas, aguas termales, redes de agua potable y hasta en el agua embotellada⁽¹⁾.

Las AVL patógenas en humanos son *Acanthamoeba* (varias especies), *Naegleria fowleri*, y *Balamuthia mandrillaris* (BM); de forma aislada se han reportado también a *Sappinia pedata* y *Paravahlkampfia francinae* como productoras de encefalitis⁽²⁾. *Acanthamoeba* se ha aislado del suelo, el agua y el aire. BM es bastante selectiva, vive en el suelo y rara vez se ha aislado del agua. *Naegleria fowleri*, prefiere aguas cálidas como fuentes termales en zonas templadas y lagos en los trópicos⁽³⁾. BM ha sido aislada del suelo en la costa norte y centro del Perú⁽⁴⁾.

Las enfermedades por AVL están clasificadas como enfermedades raras, su prevalencia es de 1-9/100 000 habitantes⁽⁵⁾. Estas infecciones afectan principalmente a pobladores de regiones cálidas del planeta, con preferencia de BM por el continente Americano⁽²⁾. En el Perú sólo se han reportado casos por *Acanthamoeba* y BM, la mayoría procedentes de la costa norte y centro⁽⁶⁻⁸⁾.

Los factores de riesgo conocidos para las infecciones por AVL son el contacto con fuentes de agua y la exposición al suelo. La vía de ingreso propuesta para *Naegleria* es por inhalación de aire o aspiración de agua contaminada, la infección por *Acanthamoeba* generalmente comienza con la invasión del tracto respiratorio superior o a través de heridas o úlceras en la piel; para BM las lesiones en el epitelio cutáneo son las vías más frecuentes de ingreso. Las AVL pueden afectar varios órganos, principalmente la piel, pulmones, ojos y cerebro; cuando la infección afecta al SNC la mortalidad es muy alta; siendo superior al 95% para *Naegleria fowleri* y mayor al 90% tanto para BM como para *Acanthamoeba* spp⁽²⁾.

El diagnóstico y tratamiento oportuno de las enfermedades por AVL constituyen un verdadero reto para la medicina actual ya que hasta ahora su pronóstico es sombrío⁽⁹⁾. Son necesarios un alto

índice de sospecha y herramientas apropiadas para arribar al diagnóstico y aunque aún estamos lejos de encontrar un esquema terapéutico ideal, en los casos en que el diagnóstico se hace tempranamente, la posibilidad de tratamiento exitosos es mayor⁽¹⁰⁾, es alentador también, que en los últimos años, gracias al avance científico y tecnológico hay un número creciente de casos con tratamiento exitoso^(11,12).

Por ser poco frecuentes las enfermedades por AVL pueden ser infradiagnosticadas o confundidas con patologías de mayor prevalencia. Presentamos el caso de un paciente varón de 32 años, con amebiasis cutánea por AVL diagnosticada y tratada sin éxito como TBC quien falleció por encefalitis a los siete meses de evolución.

REPORTE DEL CASO

Paciente varón de 32 años, agricultor, procedente del caserío Miñate-distrito Poroto-Trujillo-La Libertad-Perú. Siete meses antes fue atendido en el centro de salud de su jurisdicción por presentar placa eritematosa indolora en el dorso de la nariz; se solicitó biopsia de piel, la cual se hizo en un centro privado (25-08-2021) y se informó como “dermatitis difusa granulomatosa”, en la coloración Ziehl Neelsen se observaron “estructuras compatibles con *Mycobacterium tuberculosis*”, la reacción Ácido Peryódico de Schiff (PAS) fue negativa, así como la prueba rápida para VIH (07-09-2021). Se administró tratamiento completo para tuberculosis cutánea por seis meses; los primeros dos meses con isoniacida 300 mg, rifampicina 600 mg, etambutol 1100 mg y pirazinamida 1600 mg diarios (50 dosis en total) seguido de cuatro meses con isoniacida 450 mg y rifampicina 450 mg tres veces por semana (54 dosis en total); al inicio hubo episodios de aparente mejoría, con exacerbación posterior, sin embargo las lesiones nunca llegaron a desaparecer y al finalizar el tratamiento, la lesión se había extendido a toda la región centrofacial.

Una semana antes de su ingreso, presenta anorexia, sensación de alza térmica, debilidad general y mayor “hinchazón de la nariz”, concomitantemente, cefalea progresiva, desorientación y lenguaje incoherente, 12 horas antes del ingreso, pierde la conciencia de forma brusca por lo que es traído por emergencia al hospital Belén de Trujillo (22-04-2022) a donde ingresa en agitación psicomotriz, presión arterial: 140/90 mmHg; frecuencia cardiaca: 111/min,

frecuencia respiratoria: 24/min, T°: 38°C (axilar), SaO2: 92% al aire ambiente. Escala de coma de Glasgow (ECG) 12/15 puntos, no se encontraron linfadenopatías ni focalización motora. Se observó además una extensa lesión en la región centroracial (Figura 1).

El hemograma mostró 10700 leucocitos (neutrófilos 84%, abastionados 0%, monocitos 5% y linfocitos 11%), neutrófilos con granulaciones azurófilas, plaquetas y hemoglobina normales. Perfil hepático: muy discreto aumento de transaminasas y LDH, resto de bioquímica, electrolitos séricos y gases arteriales normales, prueba antigénica para covid- 19 negativa. Se inició tratamiento para meningoencefalitis bacteriana con ceftriaxona 2 gramos cada 12 horas más ampicilina 2 gr cada 4 h y se solicitó tomografía cerebral (TC) contrastada (Figura 2).

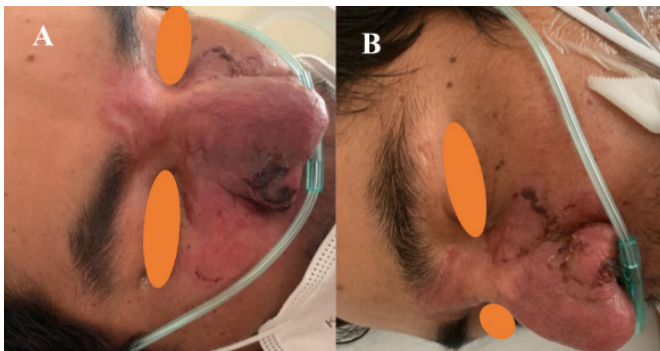


Figura 1: A y B. Placa eritemato-violácea, edematosa, costrosa, de bordes mal definidos e irregulares, de localización centro facial.

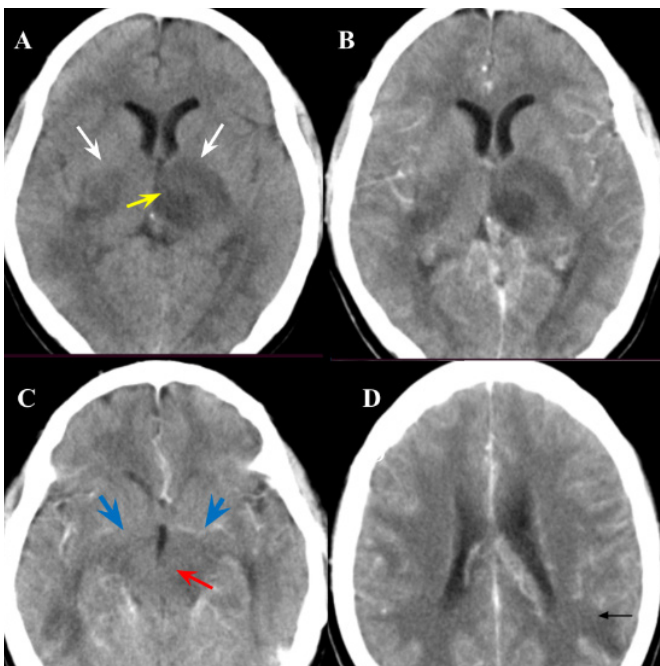


Figura 2. Tomografía cerebral A: imagen sin contraste: hipodensidades inespecíficas en ambos núcleos lenticulares (flechas blancas) y tálamo izquierdo (flecha amarilla) con efecto de masa sobre el III ventrículo B: Las mismas imágenes de A con escaso realce de contraste C: Efecto de masa sobre el tronco cerebral, cisternas perimesencefálicas ocluidas (flechas azules) y compresión del pie del mesencéfalo izquierdo (flecha roja) con desviación de la línea media) D: Hipodensidad parietooccipital izquierda que realza poco con el contraste (flecha negra); la ausencia de surcos y cisuras sugiere edema cerebral difuso.

La punción lumbar se difiere por riesgo de herniación cerebral 12 horas después, mayor deterioro de conciencia, la ECG baja a 8/15 puntos y se evidencian signos meníngeos, se agrega tratamiento específico para meningoencefalitis tuberculosa vía enteral: isoniazida 300 mg/día, rifampicina 600 mg/día, pirazinamida 1500 mg, etambutol 1200 mg/día, dexametasona endovenosa 4 mg c/6 h y anti edema cerebral con manitol. Al día siguiente presenta déficit motor en cuatro extremidades a predominio derecho, desviación de la mirada conjugada a la izquierda y el nivel de conciencia continúa empeorando (ECG: 7/15 puntos). La endoscopía nasal y la otoscopia realizadas por otorrino no mostraron alteraciones. Se realizó biopsia cutánea incisional (23-04-2022), el compromiso neurológico continúa empeorando y fallece (25-04-2022).

Los hallazgos de la biopsia (postmortem) se muestran en la Figura 2.

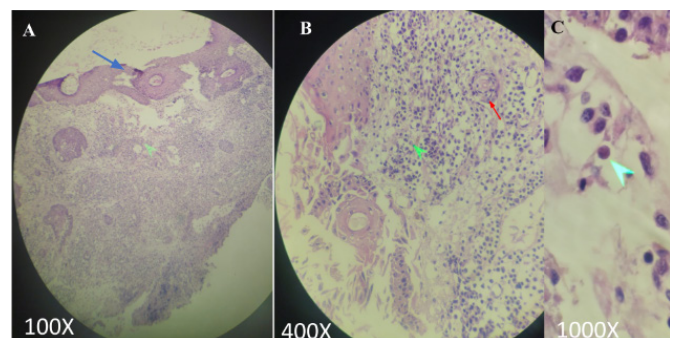


Figura 3: Histopatología de la placa centroracial - Tinción Hematoxilina-Eosina (resultados post mortem): A. La dermis superficial y profunda, muestra infiltrado

inflamatorio con presencia de linfocitos, plasmocitos, histiocitos y polimorfonucleares en menor proporción, se observan además algunas células gigantes, B. Trofozoito de ameba (cabeza de flecha verde), infiltrado perivascular (flecha roja) y fragmentos nucleares. C. Trozoito, la misma imagen que B a mayor aumento.

DISCUSIÓN

El compromiso del SNC por AVL suele ser de dos tipos; meningoencefalitis aguda primaria (MAP), de característica necrotizante y curso fulminante, causada por *Naegleria Fowleri* y EGA causada por *Acanthamoeba* spp y BM, de curso subagudo o crónico. Se ha propuesto que los mecanismos por los cuales las AVL alcanzarían el SNC son a través de las estructuras del nervio olfatorio, de las paredes de los vasos sanguíneos o por vía hematogena⁽¹³⁾.

En el Perú, el compromiso encefálico suele estar precedido por afección cutánea⁽¹⁴⁾; en una serie de treinta casos de amebiasis cutánea por BM, 22 (73%) desarrollaron encefalitis en promedio 15 meses después del inicio de la lesión⁽¹⁵⁾. En otra serie publicada en China, de 28 casos de amebiasis cutánea, 16 (57%) presentaron compromiso del SNC tres a cuatro años después del inicio de la lesión cutánea⁽¹⁰⁾; esto difiere de los casos reportados en EEUU donde de 109 casos de balamutiasis, 101 (93%) solo hicieron el cuadro clínico de encefalitis⁽¹⁶⁾.

Las lesiones cutáneas pueden ser únicas o múltiples y se describen tanto para BM como para *Acanthamoeba*, las lesiones debidas a BM se presentan como placas indoloras de bordes mal definidos de pocos milímetros de espesor que pueden alcanzar varios centímetros de diámetro; son del mismo color de la piel, o rojo oscuro-violáceo, en cambio las lesiones debidas a *Acanthamoeba* suelen presentarse como úlceras crónicas⁽¹⁴⁾. En el Perú, las lesiones cutáneas secundarias a BM son únicas en 73% de los casos y la localización más frecuente es la centrofacial (73%) seguida de extremidades inferiores (27%), región toracolumbar (13%) y abdomen (3%)⁽¹⁵⁾.

El diagnóstico diferencial para las lesiones cutáneas incluye, causas infecciosas y procesos neoplásicos. Los procesos neoplásicos tienden a ser destructivos en lugar de infiltrantes⁽¹⁴⁾; clínicamente, esto aleja la etiología neoproliferativa en nuestro paciente ya que la lesión no fue destructiva sino infiltrante.

En cuanto a las causas infecciosas, el principal diagnóstico diferencial en nuestro caso es el de TBC (*lupus vulgaris*); en la TBC, las lesiones suelen presentarse en la cara y el cuello forman placas pardas rojizas, que dejan una cicatriz central a medida que se expanden y pueden evolucionar a úlceras mutilantes, lesiones vegetantes, formas tumorales o papulonodulares⁽¹⁷⁾. La histopatología de la TBC se caracteriza por presencia de granulomas tuberculoides con caseificación central discreta en la dermis superior, y en la epidermis, la cual puede estar atrófica o acantósica con hiperqueratosis excesiva o hiperplasia **pseudoepiteliomatosa(18)**. La lesión que presentó nuestro paciente no se ajusta ni a las características ectoscópicas ni a las histopatológicas, lo que aleja la posibilidad de TBC. Sin embargo, un hecho inquietante fue el hallazgo de estructuras ácido alcohol resistentes en la primera biopsia; pensamos que estas estructuras podrían corresponder a formas no patógenas de *Mycobacterium* que habrían sido transportadas en el interior de las amebas las cuales se comportan como hospederos de otros microorganismos entre ellos se han descrito las micobacterias⁽¹⁾.

Histopatológicamente las lesiones de piel por BM se describen como granulomas mal definidos en 75% de casos, infiltrado linfoplasmocitario en 17%, infiltrado perineural 17% y vasculitis 8%⁽¹⁵⁾. En nuestro paciente, encontramos infiltrado linfoplasmocitario y vasculitis; este patrón, si bien no corresponde a la presentación más frecuente, también está descrito para lesiones cutáneas por BM.

En suma, nuestro paciente presentó una única lesión no ulcerativa de localización centrofacial, consistente en una placa eritemato-violácea, edematosa, costrosa, de bordes mal definidos e irregulares; en la biopsia se encontró infiltrado linfoplasmocitario, vasculitis y trofozoitos de AVL. El diagnóstico definitivo para la lesión de piel fue el de amebiasis cutánea por AVL, sin hacer diferenciación de género ya que por microscopía óptica no es posible diferenciar entre trofozoitos de *Acanthamoeba* spp y BM, ambas productoras de lesiones dérmicas. Para determinar el género de AVL causal, se necesitan estudios de inmunohistoquímica, reacción en cadena de polimerasa, cultivos y otras técnicas especializadas⁽⁶⁾ las cuales no las tenemos disponibles en nuestra institución; sin embargo por los criterios mencionados anteriormente pensamos que podría tratarse de BM.

Adicionalmente, nuestro paciente presentó una encefalitis subaguda precedida en 7 meses por una lesión cutánea centrofacial causada por AVL. En el Perú el 96-98% de los casos de EGA cursan con lesión cutánea localizada preferentemente en la región centrofacial y esta antecede a la lesión cerebral (60% BM y 40% Acanthamoeba)⁽⁶⁾. En nuestro caso, asumimos que las AVL que causaron la lesión cutánea habrían alcanzado el SNC por vía hematógena produciendo una EGA que se complicó con edema cerebral, hipertensión endocraneana y muerte por compresión sobre el tronco cerebral.

Las neuroimágenes son inespecíficas tanto para MAP como para EGA. La MAP suele mostrar lesiones cerebrales pseudotumorales y edema cerebral. La EGA muestra lesiones ocupantes de espacio o lesiones captadoras de contraste en anillo⁽²⁾; estas lesiones pueden localizarse en todos los lóbulos cerebrales, unión corticomedular, cerebelo, tálamo y ganglios basales, entre otros⁽³⁾. En el estudio tomográfico de nuestro paciente se observan lesiones múltiples que realzan levemente con el contraste e incluyen corteza cerebral, ganglios basales y tálamo izquierdo; aunque estos resultados no son concluyentes son sugestivas de EGA.

El diagnóstico etiológico diferencial para la encefalitis que presentó nuestro paciente en vista de su curso subagudo y de la presencia de lesiones ocupantes de espacio evidenciados en la tomografía cerebral estaría dado principalmente entre la de causa tuberculosa (tuberculomas) y bacteriana (abscesos cerebrales).

Los tuberculomas cerebrales pueden acompañar a la meningitis tuberculosa, y se muestran como lesiones que captan contraste de forma homogénea en caso de granulomas no caseificantes o en anillo en el caso de granulomas caseificantes, presentan edema perilesional y algunas veces tienen efecto de masa; raramente se observa el signo de diana que representa calcificación central con edema perilesional⁽¹⁹⁾. En nuestro paciente, a parte del efecto de masa, no se evidenció ninguna de las características descritas.

En el caso de los abscesos bacterianos generalmente las lesiones son únicas (81%) captan contraste en anillo, presentan hipodensidad central y suele haber evidencia de un foco infeccioso contiguo 40-50% (otitis, mastoiditis, sinusitis), o factores de riesgo para diseminación hematógena 30-40%

(endocarditis, infección pulmonar o dental, etc.); otras condiciones predisponentes son el trauma craneal y neurocirugía⁽²⁰⁾. En nuestro caso, no encontramos evidencia de un foco infeccioso contiguo, la endoscopía nasal y otoscopia realizadas por el otorrino no mostraron alteraciones y aunque no pudo realizarse tomografía de senos paranasales no se evidenció compromiso de estos en la tomografía cerebral. Tampoco encontramos factores de riesgo para diseminación bacteriana hematógena, no había historia de traumas craneales o neurocirugía previa. La evolución tórpida de la lesión cutánea, pese al tratamiento específico para TBC, debió ser tomada en cuenta como una bandera roja que obliga a realizar nuevas investigaciones en busca de posibles diagnósticos diferenciales, especialmente infección por BM, teniendo en cuenta que se trataba de un agricultor expuesto al suelo, lo cual ha sido identificado como un factor de riesgo importante para infección por BM⁽²⁾, considerando también su procedencia, ya que la mayoría de los casos de infección por AVL del Perú se han identificado en la costa norte, región donde además se ha aislado BM del suelo⁽⁴⁾.

Pese a que no se hicieron estudios exhaustivos por el corto tiempo de estancia hospitalaria, falta de equipamiento adecuado y la negativa de la familia a la necropsia creemos pertinente publicar este caso por tratarse de una enfermedad rara que conlleva altísima mortalidad y que probablemente sea infra diagnosticada en nuestro medio.

Además, porque anteriormente no se han documentado casos de infección por AVL en el distrito de Poroto-provincia Trujillo-La Libertad.

CONCLUSIÓN

En el norte del Perú, las placas cutáneas en personas expuestas al suelo o agua estancada, deben considerarse señales de alerta ante la probabilidad de infección por AVL.

Se sugiere a las autoridades del Ministerio de Salud implementar estrategias de vigilancia epidemiológica activa, equipamiento de laboratorios, capacitación a personal, promoción y prevención de salud a fin de lograr diagnóstico precoz y tratamiento oportuno evitando en lo posibles desenlaces fatales.

REFERENCIAS BIBLIOGRÁFICAS

- Samba-Louaka A, Delafont V, Rodier MH, Cateau E, Héchard Y. Free-living amoebae and squatters in the wild: ecological and molecular features. *FEMS Microbiol Rev.* 2019;43(4):415-34. doi: 10.1093/femsre/fuz011.
- Hongze Z, Cheng X. Various brain-eating amoebae: the protozoa, the pathogenesis, and the disease. *Front Med.* 2021;15(6):842-66. doi.org/10.1007/s11684-021-0865-2.
- Ong T, Khan N, Siddiqui R. Brain-Eating Amoebae: Predilection Sites in the Brain and Disease Outcome. *J Clin Microbiol.* 2017;55(7):1989-97. doi: 10.1128/JCM.02300-16.
- Cabello-Vílchez A, Reyes Batlle M, Montalván Sadoval E, Martín-Navarro C, Atteneri López A, Elías-Letts R, et al. The isolation of *Balamuthia mandrillaris* from environmental sources from Peru. *Parasitol. Parasitol Res.* 2014;113(7):2509-13. doi: 10.1007/s00436-014-3900-2.
- Orphanet. Amebiasis por amebas de vida libre [Internet]. [citado 6 de agosto de 2022]. Disponible en: https://www.orpha.net/consor/cgi-bin/OC_Exp.php?lng=ES&Expert=68
- Cabello-Vílchez A. *Balamuthia mandrillaris* en el Perú, lesiones cutáneas, meningoencefalitis y métodos de cultivo. *Infectio.* 2016;20:07-119. doi: 10.1016/j.infect.2015.10.006.
- Orrego-Puelles E, Casavilca S, Rodríguez F, Pritt B, Castillo M, Castañeda C. Amebiasis del sistema nervioso central: reporte de seis casos en el Perú. *Revista peruana de medicina experimental y salud pública.* 2015;32(3):597-7. doi: 10.17843/rpmesp.2015.323.1697.
- Solís-Castro M. Encefalitis letal por amebas de vida libre en tres miembros de una familia, Tumbes, Perú. *Revista peruana de medicina experimental y salud pública.* 2021;38(2):291-5. doi: 10.17843/rpmesp.2021.382.6754.
- Kofman, A, Guarner J. Infections Caused by Free-Living Amoebae. 2022;60(1): e0022821. doi: 10.1128/JCM.00228-21.
- Wang L, Cheng W, Li B, Jian Z, Qi X, Sun D, et al. *Balamuthia mandrillaris* infection in China: a retrospective report of 28 cases. *Emerging Microbes & Infections.* 2020;9(1):2348-57. doi:10.1080/22221751.2020.1835447.
- Öcal Demir S, Besli G, Boral Ö, Baysal B. Successful Treatment of *Acanthamoeba* Meningoencephalitis in an Immunocompetent Child. *J Trop Pediatr.* 2021;67(2):1-5. doi:10.1093/tropej/fmaa102.
- Peng L, Quan Z, Yu W, Cao X, Lv Z, Su M, et al. A patient with granulomatous amoebic encephalitis caused by *Balamuthia mandrillaris* survived with two excisions and medication. *BMC Infectious Diseases.* 2022;22(54):1-8. doi: 10.1186/s12879-021-07020-8.
- Visvesvara GS, Moura H, Schuster FL. Pathogenic and opportunistic free-living amoebae: *Acanthamoeba* spp., *Balamuthia mandrillaris*, *Naegleria fowleri*, and *Sappinia diploidea*. *FEMS Immunology & Medical Microbiology.* 2007;50(1):1-26. doi: 10.1111/j.1574-695X.2007.00232.x.
- Bravo F, Gotuzzo E. Cutaneous Manifestations of Infection by Free-Living Amebas. En: *Tropical dermatology* [Internet]. 2da ed. España: Elsevier; 2017. p. 50-5. doi: 10.1016/B978-0-323-29634-2.00006-7.
- Alvarez P, Torres-Cabala C, Gotuzzo E, Bravo F. Cutaneous balamuthiasis: A clinicopathological study. *JAAD Int.* 2022;6:51-8. doi: 10.1016/j.jdin.2021.11.005.
- Cope J, Landa J, Nethercut H, Collier S, Glaser C, Moser M, et al. The Epidemiology and Clinical Features of *Balamuthia mandrillaris* Disease in the United States, 1974-2016. *Clin Infect Dis.* 2019;68(11):1815-22. doi: 10.1093/cid/ciy813
- Ramos M, Riveyro de Castro M. Infecciones micobacterianas. En: *Dermatología.* 4ta ed. Elsevier; 2018. p. 1307.
- Handog E, Macarayo M. Manifestaciones cutáneas de la tuberculosis [Internet]. UpToDate; 2020 [citado 19 de octubre de 2022]. Disponible en: <https://www.uptodate.com/contents/cutaneous-manifestations-of-tuberculosis/contributors>
- Schaller MA, Wicke F, Foerch C, Weidauer S. Central Nervous System Tuberculosis: Etiology, Clinical Manifestations and Neuroradiological Features. *Clin Neuroradiol.* 2019;29(1):3-18. doi: 10.1007/s00062-018-0726-9.
- Sonneville R, Ruimy R, Benzonana N, Riffaud L, Carsin A, Tadié JM, et al. An update on bacterial brain abscess in immunocompetent patients. *Clinical Microbiology and Infection.* 2017;23(9):614-20. doi: 10.1016/j.cmi.2017.05.004.