



Reporte de Caso

Trombocitopenia severa inducida por un ocluser para DAP: Reporte de caso en tecnovigilancia

Severe thrombocytopenia induced by a occlude for PDA: A medical device surveillance case report

DOI

Víctor E. Lechuga-Noa^{1,a}, L. Yesenia Rodríguez-Tanta^{1,b}; David G. Gálvez Caballero^{1,c}

<https://doi.org/10.35434/rcmhnaaa.2023.161.1719>

RESUMEN

Introducción: El ductus arterioso persistente (DAP) es una cardiopatía congénita de especial interés. La oclusión intervencionista es el tratamiento de elección, no obstante, el dispositivo médico “ocluser para DAP”, usado en este procedimiento, puede dar lugar a la aparición de eventos adversos de rara frecuencia como hemorragia, trombocitopenia, entre otros. **Reporte de caso:** Se presenta un caso de una paciente pediátrica con trombocitopenia severa posterior a la intervención. Durante su hospitalización, la paciente mantuvo niveles bajos de plaquetas hasta que logra su recuperación y sale de alta sin una nueva manifestación hematológica. El caso fue reportado como sospecha de incidente adverso asociada al ocluser para DAP. **Conclusión:** Al realizarse el análisis causa-raíz, se concluye que el tamaño del ocluser para DAP podría ser la principal causa de la trombocitopenia. El presente caso es una muestra que los dispositivos médicos pueden causar eventos adversos severos, por lo que, es necesaria la implementación de tecnovigilancia, principalmente a los dispositivos médicos de alto riesgo.

Palabras Clave: Ocluser DAP; trombocitopenia; evento adverso; tecnovigilancia(Fuente: DeCS-BIREME).

ABSTRACT

Background: Patent ductus arteriosus (PDA) is a congenital heart condition of special interest. Interventional occlusion is the treatment of choice; however, a PDA occlude, used in this procedure, is a medical device that rarely could lead to adverse events such as hemorrhage, thrombocytopenia, etc. **Case report:** We present a case of a pediatric patient with severe thrombocytopenia after surgery. During her hospitalization, platelet levels remained lower and, finally, she was fully recovered without any hematological manifestation. The case was reported as a suspected adverse incident related to PDA occlude. **Conclusion:** After performing a cause-root analysis, we concluded that the size of the PDA occlude may be the main cause of thrombocytopenia. This case demonstrates that medical devices could lead to adverse events. Thus, it is important for clinicians to implement medical device surveillance, mainly for high-risk medical devices.

Keywords: Patent ductus arteriosus; PDA occluder; thrombocytopenia; medical devices Surveillance. (Source: DeCS-BIREME).

FILIACIÓN

1. Instituto Nacional Cardiovascular “Carlos Alberto Peschiera Carrillo”, EsSalud. Lima, Perú.
2. Instituto de Evaluación de Tecnologías en Salud e Investigación - IETSI, EsSalud. Lima, Perú.
 - a. Químico Farmacéutico.
 - b. Química Farmacéutica, maestra en ciencias en investigación epidemiológica.
 - c. Médico Cardiólogo.

ORCID

1. Víctor E. Lechuga Noa / [0000-0001-8918-961X](https://orcid.org/0000-0001-8918-961X)
2. L. Yesenia Rodríguez-Tanta / [0000-0002-6510-7795](https://orcid.org/0000-0002-6510-7795)
3. David G. Gálvez-Caballero / [0000-0002-0159-1012](https://orcid.org/0000-0002-0159-1012)

CORRESPONDENCIA

Lisbeth Yesenia Rodríguez Tanta
Instituto de Evaluación de Tecnologías en Salud e Investigación, EsSalud, Lima, Perú.
Jirón Domingo Cueto 109, Jesús María, Lima, Perú.
Teléfono: (+511) 265 6000, anexo 1953xxxx

EMAIL

yesi.psb26@gmail.com

CONFLICTOS DE INTERÉS

Los responsables de la elaboración del presente documento declaran no tener ningún conflicto de interés financiero o no financiero, con relación a los temas descritos en el presente documento.

FINANCIAMIENTO

Este documento técnico ha sido financiado por los mismos autores.

CONTRIBUCIONES DE AUTORÍA

Todos los autores participaron en la realización del presente estudio. VLN y DGG se encargaron de evaluar el caso clínico. VLN y LYRT evaluaron la causalidad del caso según la metodología de farmacovigilancia, VLN y LYRT redactaron la primera versión del artículo. Todos los autores participaron en la discusión de los estudios encontrados. Todos los autores revisaron y aprobaron la versión final del manuscrito; y asumen la responsabilidad por el contenido del artículo.

AGRADECIMIENTOS

Agradecemos a la Q.F. Gisela Pecho Arias y la Q.F. Elisa Gálvez Dávila la revisión realizada al presente manuscrito.

REVISIÓN DE PARES

Recibido: 29/10/2022
Aceptado: 08/01/2023

COMO CITAR

Lechuga-Noa VE, Rodríguez-Tanta LY, Gálvez Caballero DG. Trombocitopenia severa inducida por un ocluser para DAP: reporte de caso en tecnovigilancia. Rev. Cuerpo Med. HNAAA [Internet]. 3 de junio de 2023 [citado 31 de octubre de 2023];16(1). DOI: [10.35434/rcmhnaaa.2023.161.1719](https://doi.org/10.35434/rcmhnaaa.2023.161.1719)



Esta obra está bajo una Licencia Creative Commons Atribución 4.0 Internacional.
Versión Impresa: ISSN: 2225-5109
Versión Electrónica: ISSN: 2227-4731
Cross Ref. DOI: 10.35434/rcmhnaaa
OJS: <https://cmhnaaa.org.pe/ojs>

INTRODUCCIÓN

El ductus arterioso persistente (DAP) es una cardiopatía congénita de especial interés a nivel mundial. Esta patología tiene una frecuencia de 1 en 2000 recién nacidos vivos a nivel mundial⁽¹⁾ y en el Perú, ocupa el segundo puesto⁽²⁾.

Existen factores relacionados a la aparición del DAP, siendo los más comunes el nacimiento prematuro, antecedente materno de rubeola durante el primer trimestre gestacional, ventilación mecánica de la madre, alteraciones congénitas, entre otras. Los niños prematuros, específicamente aquellos con menos de 30 semanas de gestación, tienen mayor probabilidad de desarrollar DAP⁽¹⁾.

El manejo del DAP consiste principalmente en el tratamiento farmacológico y el cierre del defecto mediante la ligadura quirúrgica o el cierre percutáneo mediante un dispositivo ocluidor. En lo que respecta al último punto, el objetivo es lograr la oclusión del DAP, para ello se implanta - mediante un procedimiento invasivo percutáneo- un catéter para la oclusión no quirúrgica del conducto arterial persistente⁽³⁾. El cierre transcáteter es actualmente el tratamiento de elección para DAP. La oclusión intervencionista tiene las ventajas de ser un procedimiento menos invasivo, por lo que, puede asegurar una rápida recuperación del paciente⁽⁴⁾. Este procedimiento se realiza en el Instituto Nacional Cardiovascular (INCOR), hospital especializado que atiende cardiopatías congénitas complejas para su tratamiento médico y quirúrgico tanto en adultos como en niños.

El ocluidor para DAP es el dispositivo médico utilizado en este procedimiento. Se trata de un producto de oclusión de malla de nitinol de doble disco autoexpansible, indicado para la oclusión de defectos congénitos cardíacos. Este dispositivo está registrado en el país como dispositivo médico de riesgo IV, es decir, crítico en materia de riesgo, según la Dirección General de Medicamentos, Insumos y Drogas (DIGEMID). Dicho dispositivo cuenta con al menos nueve tamaños, que según el diámetro del disco, van de 6 mm a 22 mm, y son elegidos según la longitud del ductus. Asimismo, además de algunos estudios, las fichas técnicas elaboradas por los fabricantes de diversos ocluidores para DAP describen que durante su uso pueden aparecer algunos eventos adversos como hemorragia, hemostasia, trombocitopenia, formación de hematomas, arritmia, bloqueo de conducción y

endocarditis, sin embargo, su frecuencia es muy baja⁽³⁻⁶⁾. Es importante tener en cuenta que, estos eventos adversos no necesariamente estarían relacionados al ocluidor para DAP, sino que pueden depender de otros factores como la técnica del procedimiento, uso de medicamentos anticoagulantes, la derivación residual, hemólisis mecánica, desprendimiento del ocluidor, entre otros^(3,8).

A continuación, se describe un caso de trombocitopenia grave posiblemente asociada al uso del ocluidor para DAP en una paciente pediátrica.

REPORTE DE CASO

En el año 2021 el servicio de Cirugía pediátrica del Instituto Nacional Cardiovascular de EsSalud realizó 41 intervenciones de manera exitosa. El comité de Tecnovigilancia del INCOR tomó conocimiento de un caso de sospecha de incidente adverso a dispositivo médico (SIADM), el que se detalla a continuación.

Se reporta el caso de una paciente de 1 año 7 meses con antecedente de Síndrome de Down que presenta persistencia del conducto arterioso (DAP) y comunicación interventricular (CIV) y como tratamiento farmacológico recibe espirolactona y captopril. El 27 de diciembre del año 2021, ingresa al INCOR para oclusión transcáteter de DAP.

Al ingreso, la paciente pesa 7 kg y mide 71 cm, el hemograma basal muestra un recuento de hemoglobina de 8,3 g/dl; hematocrito de 25,2%, leucocitos de 6550 células/mm³ y plaquetas de 159 000 células/mm³. Ese mismo día se programa el cateterismo cardíaco para el cierre del DAP, donde se observa un ductus arterioso permeable grande tipo A, para lo que se seleccionó el uso de un ocluidor MemoPart™ Patent Ductus Arteriosus (DAP) Occluder 14/12 mm fabricado por Shanghai Shape Memory Alloy Co., terminando la intervención sin intercurencias. El día posterior a la intervención, la paciente muestra un descenso marcado del nivel de plaquetas de 76 000 células/mm³. Durante su hospitalización, la paciente mantiene un recuento plaquetario disminuido hasta el día de su alta (figura 1). Además, presentó episodios de melenas y petequias en miembros superiores, por lo que, se le trasfunde concentrado de plaquetas hasta en dos ocasiones (05/01/22: 110 ml y 11/01/22: 60 ml) (figura 2).

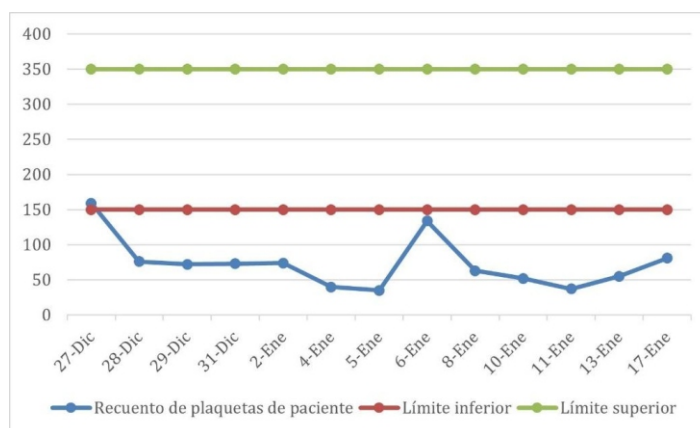


Figura 1. Recuento de plaquetas durante hospitalización.




Figura 2
Línea de tiempo de la evolución del paciente.

Al examen físico paciente no tenía signos de ictericia, ni hematuria, se encontraba hemodinámicamente estable; el perfil hepático de los días 28-dic, 31-dic y 13-ene nos muestra TGO= 60 U/L, 46 U/L y 40 U/L; TGP = 9 U/L, 12 U/L, 13 U/L; bilirrubina total= 0,31 mg/dL, 0,29 mg/dL, 0,19 mg/dL; bilirrubina directa = 0,13 mg/dL, 0,12 mg/dL, 0,09 mg/dL; bilirrubina indirecta = 0,18 mg/dL, 0,17 mg/dL, 0,1 mg/dL y fosfatasa alcalina = 109 U/L, 119 U/L, 142 U/L, respectivamente. Los hemogramas posteriores incluyen hemoglobina (figura 3), VCM normal, haptoglobina (28-dic = 12 mg/dL), reticulocitos (28-dic=2,8 %. 2-ene=0,9%), no se encontró alteración en el resto de resultados. Como profilaxis al cateterismo, a la paciente se le administró heparina 300 UI y cefazolina 100 mg c/8h. Posteriormente, continuó su tratamiento farmacológico con omeprazol 7mg c/24h; captopril 6mg c/24h; furosemida 5mg c/8h y espironolactona 6.25 mg c/12h.

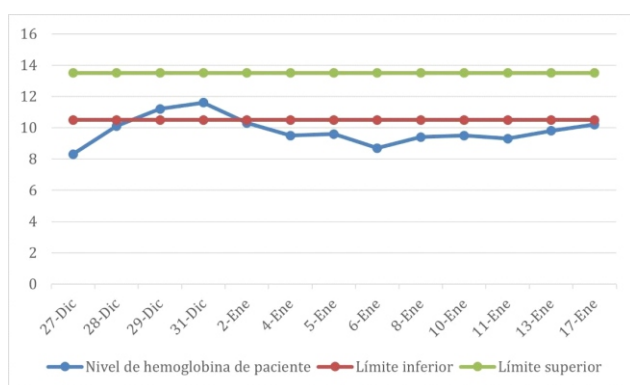


Figura 3
Concentración de Hemoglobina durante hospitalización.

Ante la ausencia de una clara explicación clínica de la trombocitopenia severa en la paciente, el caso ha sido considerado como una sospecha de incidente adverso al dispositivo médico ocluser para DAP de tipo grave.

DISCUSIÓN

La oclusión intervencionista tiene las ventajas de ser menos invasivo, efectivo, seguro y permite una recuperación rápida en los pacientes con DAP. No obstante, un pequeño número de pacientes pueden presentar ciertas complicaciones. Al respecto, un metaanálisis que tuvo como objetivo definir la eficacia y seguridad de la técnica de oclusión de DAP en pacientes pediátricos, estimó una incidencia de eventos adversos (EA) de 23,3%, siendo el 10.1% clínicamente significativos⁽⁸⁾. Si bien, el estudio no describe las características clínicas de los EA, los autores señalan que la mayoría de EA estarían relacionados con el dispositivo médico ocluser.

La trombocitopenia es considerada una de las complicaciones más frecuentes de la oclusión intervencionista^(8,9), sin embargo, su causa específica es difícil de conocer. Algunos autores sugieren que puede ser causada de manera directa por la derivación residual y/o por el daño mecánico del ocluser, y de manera indirecta, por la heparina. Es así que, para evaluar la posible causa del presente caso de trombocitopenia severa, hemos evaluado estos factores.

Primero, un mayor flujo de derivación residual incrementaría la agregación plaquetaria en las mallas del ocluser, por lo que, habría una mayor pérdida plaquetaria. Así, un estudio que recogió información sobre pacientes con trombocitopenia después de la oclusión transcatereter en un Hospital Infantil de China en el periodo 2010 a 2018 encontró que la incidencia de trombocitopenia en niños con derivación residual después de la operación (10,9 %) fue significativamente mayor que la de los niños sin derivación residual (0,2 %, p < 0,001)⁽⁹⁾. En el caso de nuestra paciente después de posicionar el ocluser se realizó una angiografía que mostró adecuada posición sin provocar gradiente de presión al nivel del arco aórtico, sin evidencia de derivación residual periprotésica y con mínima derivación residual trans-protésica, que fue comprobada por una angiografía de control 20 minutos después. La persistencia de dicha derivación, aún sea mínima, no se descarta como probable causa de trombocitopenia en el paciente.

Otra posible causa de trombocitopenia es el daño mecánico por los ocluseros con mayor diámetro, esto debido a que aumentarían el consumo de plaquetas, excediendo su capacidad de regeneración⁽⁷⁾. Li y colaboradores encontraron que la mediana del diámetro del ocluser de PDA (6,7 [IQR: 1,63]) mm en niños con trombocitopenia grave fue significativamente mayor que la de los niños sin trombocitopenia grave (3,6 ± 1,7 mm, p < 0,001)⁽¹⁰⁾. Adicionalmente, Liu y colaboradores en el Hospital Universitario Sichuan, China identificaron una relación entre el tamaño del disco ocluser (mm) y el peso corporal (kg) (1,71 ± 0,51 frente a 1,35 ± 0,53). Para ello, el hospital antes del procedimiento realiza una angiografía para calcular el tamaño y la forma del DAP. Concluyendo que si el coeficiente entre el tamaño del ocluser (mm) y el peso corporal (kg) es superior a 1,6, existe un riesgo de trombocitopenia⁽¹¹⁾. En nuestro caso, el coeficiente calculado fue 1,7 (diámetro del ocluser es 12 mm y el peso corporal en nuestro paciente es 7 kg). Por lo tanto, podríamos considerar que este coeficiente podría ser un factor de riesgo importante para la aparición de

trombocitopenia severa en nuestro paciente.

Como es ampliamente conocido, la heparina puede inducir a trombocitopenia (TIH). En nuestro caso, aplicamos el score 4T propuesto por Greinacher⁽¹²⁾ dando como resultado 3 puntos lo que indica baja probabilidad de TIH, además, se utilizó el algoritmo de farmacovigilancia de Karch y Lasagna modificado dando como resultado condicional la asociación entre la trombocitopenia y la heparina, por lo tanto, se podría inferir que, salvo la temporalidad, no hay relación alguna de este medicamento con la trombocitopenia.

De acuerdo a la evaluación realizada, la trombocitopenia podría estar más relacionada al dispositivo médico oclisor, por lo que el caso fue notificado como una SIADM al Comité de Tecnovigilancia de la institución. De acuerdo al análisis causa-raíz realizado, se concluyó que el tamaño del oclisor podría ser la principal causa del problema de seguridad de la paciente (Tabla 1). Finalmente, se evaluó la severidad de la SIADM, considerándose como grave por haber prolongado el tiempo de estancia hospitalaria de la paciente.

Tabla 1. Análisis causa-raíz en tecnovigilancia resumido de la relación trombocitopenia severa - oclisor.

DM: dispositivo médico; SIADM: sospecha de incidente adverso a dispositivo médico	
TROMBOCITOPENIA SEVERA - OCLISOR	
Características del DM	<ul style="list-style-type: none"> - Las especificaciones técnicas institucionales son adecuadas para el uso, no obstante, no especifican características sobre las pruebas de citotoxicidad y hemocompatibilidad. - El DM tiene instructivo o manual de uso, sin embargo, está en inglés.
Información de seguridad del DM	<ul style="list-style-type: none"> - La ficha técnica del producto no estaba actualizada y no menciona la trombocitopenia como efecto adverso esperado - Existe evidencia científica previamente comentada sobre plaquetopenia asociada al tamaño del oclisor, y el flujo de la derivación.
Método-procedimiento del uso del DM	No hubo observaciones
Mantenimiento del DM	No hubo observaciones
Usuario Mano de obra	No hubo observaciones
Resultado	De acuerdo al análisis, hay mayor probabilidad que el DM sea la causa principal de la trombocitopenia, debido principalmente a su tamaño. Es importante tener en cuenta que, existen oportunidades de mejora en cuanto a la información brindada por el fabricante tanto en efectos adversos como con el idioma.
Recomendaciones del análisis Causa Raíz	<ul style="list-style-type: none"> Renovar especificaciones técnicas de la institución. Verificar la actualización de datos e idioma presente en el folleto de este DM. Realizar tecnovigilancia activa a todos los pacientes que son intervenidos para cierre de PCA

Conclusiones

De acuerdo a la evaluación realizada, hay una mayor probabilidad que el tamaño del oclisor seleccionado sea una posible causa de la trombocitopenia severa presentada por la

paciente. Si bien, la trombocitopenia posiblemente relacionada al oclisor para DAP ha sido reportada en algunos estudios, no encontramos información sobre su aparición en el manual de uso de esta tecnología. Por lo tanto, según el fabricante del DM no podemos asegurar que se trate de un efecto adverso esperado. Es necesario más estudios para definir la frecuencia de este efecto adverso en nuestra población, así como también identificar los factores de riesgo más comunes.

Recomendaciones

Es importante que los profesionales médicos especialistas en este tipo de procedimientos y en el uso de este DM conozcan su perfil de seguridad para identificar oportunamente potenciales SIADM. Se recomienda la implementación de tecnovigilancia intensiva a los pacientes que son expuestos al uso del oclisor de DAP y a otros DM de riesgo IV con la finalidad de conocer mejor el perfil de seguridad de estas tecnologías. Asimismo, es importante que, al momento de adquirir esta tecnología el manual de uso cuente con información de seguridad actualizada.

REFERENCIAS BIBLIOGRÁFICAS

1. Dice JE, Bhatia J. Patent Ductus Arteriosus: An Overview. *J Pediatr Pharmacol Ther JPPT*. 2007;12(3):138-46. doi: 10.5863/1551-6776-12.3.138
2. Olórtégui A, Adrianzén M. Incidencia estimada de las cardiopatías congénitas en niños menores de 1 año en el Perú. *An Fac Med*. 2007; 68 (2) : 1 1 3 - 2 4 . Disponible en : http://www.scielo.org.pe/scielo.php?script=sci_arttext&pid=51025-55832007000200003&lng=es.
3. Shanghai Shape Memory Alloy. MemoPart TM PDA Occlutech Oclisor, Instrucciones de uso. Occlutech Oclisor PDA. 2019.
4. Gateczka M, Szkutnik M, Białkowski J, Litwin L, Smerdziński S, Knop M, Głowacki J, Fiszler R. Transcatheter patent ductus arteriosus closure: what have we learned after over 25 years? A single center experience with 1036 patients. *Kardiol Pol*. 2021;79(3):287-293. doi: 10.33963/KP.15812
5. Zhang P, Zhu X. Severe Thrombocytopenia Complicating Transcatheter Occlusion of a Patent Ductus Arteriosus. *Journal of invasive cardiology*. Abril de 2013, 25(5):E88-E92.
6. Abbot, AmplatzerTM duct occluders for closure of patent ductus arteriosus (PDA). Health care professionals. 2015.
7. Cheng Z, Li M, Lv T, Xiang P, Bai Y, Ji X, et al. Clinical analysis of severe thrombocytopenia after interventional closure of patent ductus arteriosus in children. *Journal of Third Military Medical University*. 2017;39(14):1486-92.
8. Backes CH, Rivera BK, Bridge JA, Armstrong AK, Boe BA, Berman DP, et al. Percutaneous Patent Ductus Arteriosus (PDA) Closure During Infancy: A Meta-analysis. *Pediatrics*. 2017;139(2):e20162927. doi: [10.1542/peds.2016-2927](https://doi.org/10.1542/peds.2016-2927)
9. Li P, Chen F, Zhao X, Zheng X, Wu H, Chen S, et al. Occurrence and clinical significance of in-hospital acquired thrombocytopenia in patients undergoing transcatheter device closure for congenital heart defect. *Thrombosis Research*. 2012;130(6):882-8. doi: [10.1016/j.thromres.2012.09.001](https://doi.org/10.1016/j.thromres.2012.09.001)
10. Li A, Yin D, Huang X, Zhang L, Lv T, Yi Q, et al. Clinical Analysis of Thrombocytopenia following Transcatheter Occlusion of a Patent Ductus Arteriosus. *Cardiology*. 2021;146(2):253-7. doi: [10.1159/000512512](https://doi.org/10.1159/000512512).
11. Liu L, Yue P, Zheng X, Liao H, Li J, Hua Y, et al. Thrombocytopenia associated with transcatheter closure of giant patent ductus arteriosus. *Cardiology in the Young*. 2020;30(12):1896-901. doi: [10.1017/s1047951120003169](https://doi.org/10.1017/s1047951120003169).
12. Cuker A, Gimotty PA, Crowther MA, Warkentin TE. Predictive value of the 4Ts scoring system for heparin-induced thrombocytopenia: a systematic review and meta-analysis. *Blood*. 2012;120(20):4160-7. doi: [10.1182/blood-2012-07-443051](https://doi.org/10.1182/blood-2012-07-443051).