

# Criptococosis pulmonar en un adulto joven inmunocompetente

## Pulmonary cryptococcosis in a young immunocompetent adults

Gustavo A. Vásquez-Tirado<sup>1,a</sup>, Alvaro Acosta Viera<sup>1,b</sup>

Varón de 29 años, ingresa al servicio de emergencia por presentar en 2 oportunidades esputo hemoptoico, sin otra sintomatología. No antecedentes personales de importancia. La exploración clínica fue no contributoria. Se le realizó una TAC torácica contrastada, evidenciándose múltiples nódulos pulmonares cavitados en el lóbulo inferior izquierdo, de ubicación periférica (figura N°1A).

Aglutinación en látex (suero) para Criptococo positivo 1/8. Se inició tratamiento con fluconazol 400mg/día PO por 6 meses, con evolución favorable tanto clínica como por imágenes (figura N°1B). Al año de seguimiento el paciente se encuentra asintomático.

**Diagnóstico:** Criptococosis pulmonar en paciente inmunocompetente.

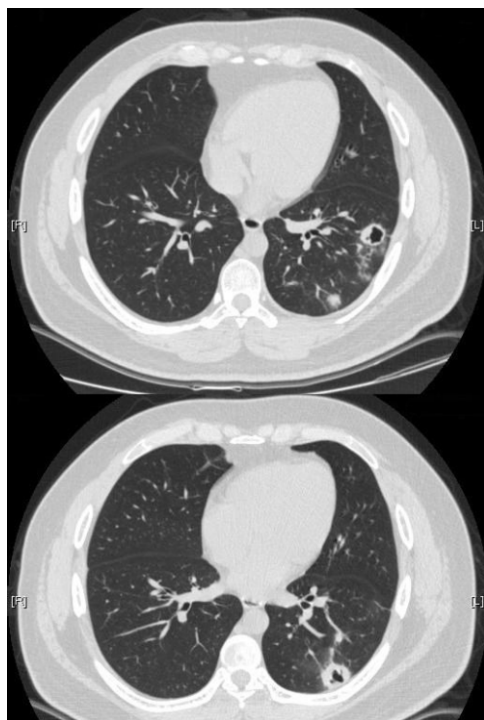


Figura N° 1A

Tomografía axial computarizada con contraste

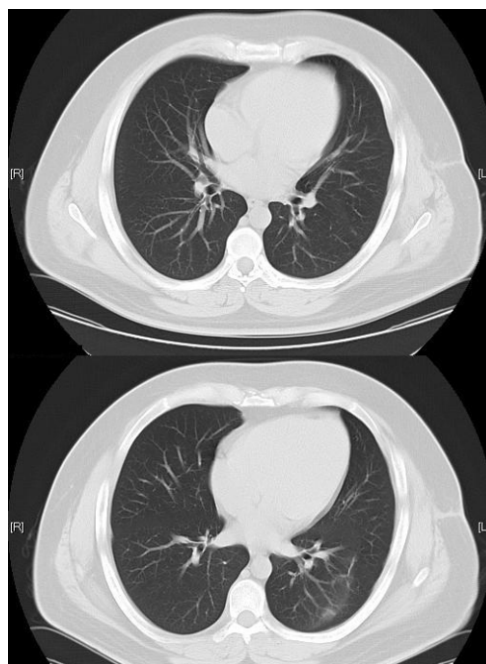

Figura N° 1B

Tomografía axial computarizada con contraste seis meses después.

La anatomopatología mostró granulomas no caseificantes compatibles con criptococosis pulmonar. Se realizó posterior evaluación de serología para VIH 1-2, HTLV-1, Perfil ENA, y otros para demostrar inmunosupresión, con resultados negativos.

**Correspondencia:**

Gustavo A. Vásquez.  
Dirección: Jr. Cayetano Heredia J27. Urb. Los Granados. Trujillo. Perú  
Teléfono: (51)44213990  
Email: [gustavovat@msn.com](mailto:gustavovat@msn.com).

**Revisión de pares**

Recibido: 24/07/2015  
Aceptado: 12/09/2015

1. Departamento de Medicina Interna, Hospital Regional Docente de Trujillo, La Libertad, Perú.  
a. Médico Internista.  
b. Interno de Medicina.